第47回動物臨床医学会(大阪) 2026.10.25
ベーシックセミナー(呼吸器分科会)

鼻汁・くしゃみ・逆くしゃみ・鼻出血からのアプローチ

-単なる鼻炎と片づけていませんか？-

城下　幸仁(犬・猫の呼吸器臨床研究会)

Veterinary Respiratory Medicine and Surgery Study Group

1

2

上気道(Upper airway)

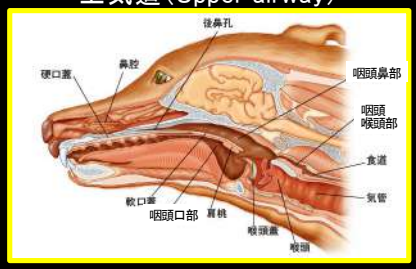

Veterinary Respiratory Medicine and Surgery Study Group

2

鼻汁

- 定義：外鼻孔からの排出物。4週間以上続けば精査が必要
- 分類
  - 期間(急性、慢性)
  - 量(大量、わずか)
  - 頻度(持続的、間欠的)
  - 部位(両側、片側)
- 性状
  - 漿液性
  - 粘液性
  - 膿性
  - 粘液膿性
  - 出血性



Mダックスフンド、9歳.
慢性特発性鼻炎



Mシュナウザー、11歳.
真菌性鼻炎

Doust R, Sullivan M. Nasal Discharge, Sneezing, and Reverse Sneezing. In: King LG, ed. Textbook of Respiratory Disease in Dogs and Cats. St.Louis: SAUNDERS; 2004:17–28.

Veterinary Respiratory Medicine and Surgery Study Group

3

くしゃみ

- 定義：爆発的な呼気の流れを生じさせて、鼻腔から異物粒子を除去、放出するための防御反射
- 受容体は鼻粘膜に広く分布
- 効果器は喉頭固有筋、腹筋、茎突舌筋



Mダックスフンド 6歳. リンパ形質細胞性鼻炎

Doust R, Sullivan M. Nasal Discharge, Sneezing, and Reverse Sneezing. In: King LG, ed. Textbook of Respiratory Disease in Dogs and Cats. St.Louis: SAUNDERS; 2004:17–28.

Veterinary Respiratory Medicine and Surgery Study Group

4

逆くしゃみ

- 定義：大きな音を伴う発作様の苦しい努力性吸気で、機械受容性の吸引反射
- 閉口し強力な吸引動作が生じる
- 外側鼻咽頭の受容体の反応性が高い
- 直接または間接的に鼻咽頭に問題があることを示す



ビーグル　10歳. 甲状腺癌

Doust R, Sullivan M. Nasal Discharge, Sneezing, and Reverse Sneezing. In: King LG, ed. Textbook of Respiratory Disease in Dogs and Cats. St.Louis: SAUNDERS; 2004:17–28.

Veterinary Respiratory Medicine and Surgery Study Group

5

鼻出血

- 定義：鼻腔からの出血
- 局所性
  - 鼻および鼻咽頭疾患が関与。多くは、粘液膿性鼻汁、鼻閉症状(スターター、吸気努力など)をすでに伴っており、出血は一過性。
  - スコティッシュフォールドの骨軟骨異形成症
- 全身性疾患
  - 出血性障害
    - 一次止血障害：血小板の量的/質的な異常
    - 二次止血障害：凝固因子欠損など
  - 高血圧
  - 赤血球増加症



Mダックスフンド 12歳. 鼻腔内腫瘍

Callan MB. Epistaxis. In: King LG, ed. Textbook of Respiratory Disease in Dogs and Cats. St.Louis: SAUNDERS; 2004:29-35.

Veterinary Respiratory Medicine and Surgery Study Group

6

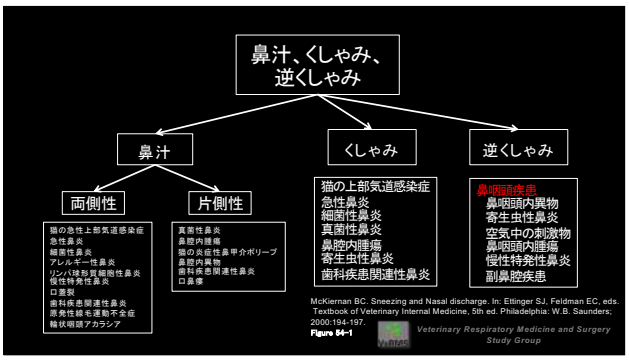

7

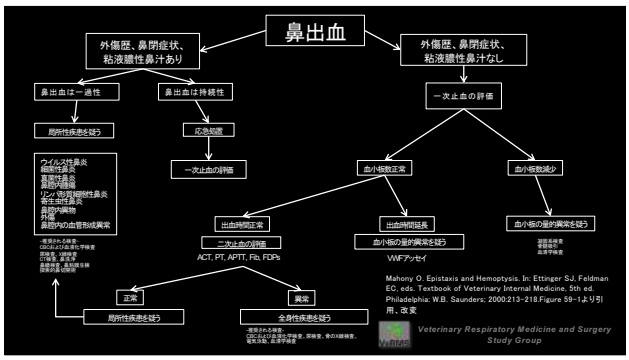

8

鑑別疾患

- 鼻咽頭ポリープ
- 猫の炎症性鼻甲介ポリープ
- 寄生虫性鼻炎
- 口蓋裂
- 歯科関連性鼻炎
- 鼻腔内異物
- 原発性線毛運動不全症
- 慢性副鼻腔炎
- 輪状咽頭アカラシア
- 猫の急性上部気道感染症
- 急性鼻炎
- 細菌性鼻炎
- 真菌性鼻炎
- 鼻腔内腫瘍
- 好酸球性鼻炎/アレルギー性鼻炎
- リンパ球形質細胞性鼻炎
- 慢性特発性鼻炎

Veterinary Respiratory Medicine and Surgery Study Group

9

鑑別のための検査

一次検査（非麻酔下）

- 問診と身体検査
- CBCおよび血液化学検査
- 血液凝固系検査
- 咽頭スワブ
- 血清学的検査
- 頭部X線検査
- 透視検査

二次検査（全身麻酔下）

- 頭部X線検査
  - 開口腹背像、背腹像など
- CT検査
  - 全般的、断層評価、骨評価
- MRI検査
  - 特に軟部組織
- 鼻鏡検査
  - 直視、生検、細胞診
- 探索的鼻切開術

Veterinary Respiratory Medicine and Surgery Study Group

10

鼻汁/くしゃみの救急

急性かつ執拗なスターターを伴うとき

→ 重度急性鼻炎か鼻腔内異物を疑う

処置

- 安静、ケージレスト
- クーリング
- 酸素投与
- ネブライザー療法



持続性スターター。チワワ 13歳．鼻腔内異物

Veterinary Respiratory Medicine and Surgery Study Group

11

逆くしゃみの救急

鼻咽頭刺激が強いと、執拗に逆くしゃみが続くことがある。

処置

- 嚥下動作を誘発
  - 咽頭をなでる
  - 好物をみせる
- 大きな音で気を散らす
- ネブライザー療法



逆くしゃみ発作が続く。
Mダックスフンド 11歳．慢性特発性鼻炎

Veterinary Respiratory Medicine and Surgery Study Group

12

鼻出血の救急

中等度まで

- 高血圧→降圧薬
- 赤血球増加症→瀉血
- 一次検査で原因不明
  - ケージレスト
  - 鎮静剤
    - ブトルファノール ○
    - アセプロマジン ×
  - エピネフリン10万倍液点鼻

重度

- 全身麻酔が必要
  - 気管内挿管にて気道確保
  - 鼻腔や鼻咽頭にガーゼなどを詰める
- 出血多量にはショック防止に静脈内輸液や輸血
- ビタミンK1投与

Callan MB. Epistaxis. In: King LG, ed. Textbook of Respiratory Disease in Dogs and Cats. St.Louis: SAUNDERS; 2004:29-35.

Veterinary Respiratory Medicine and Surgery Study Group

13

参考文献

1. Doust R, Sullivan M: Nasal Discharge, Sneezing, and Reverse Sneezing In: King LG, ed. *Textbook of Respiratory Disease in Dogs and Cats*. 17-28, SAUNDERS, St.Louis (2004)
2. Callan MB: Epistaxis In: King LG, ed. *Textbook of Respiratory Disease in Dogs and Cats*. 29-35, SAUNDERS, St.Louis (2004)
3. McKiernan BC: Sneezing and Nasal discharge In: Ettinger SJ,Feldman EC, eds. *Textbook of Veterinary Internal Medicine*. 5th ed. 194-197, W.B. Saunders, Philadelphia (2000)
4. Mahony O: Epistaxis and Hemoptysis In: Ettinger SJ,Feldman EC, eds. *Textbook of Veterinary Internal Medicine*. 5th ed. 213-218, W.B. Saunders, Philadelphia (2000)
5. 城下幸仁:【ネブライザー療法の導入】ネブライザー療法に用いる薬剤. *CLINIC NOTE*, 8, 20-26 (2012)

Veterinary Respiratory Medicine and Surgery Study Group

14

症例1

ミニチュア・ダックスフンド
避妊雌、6歳
体重 4.0 kg
主訴:くしゃみが1ヶ月続く

Veterinary Respiratory Medicine and Surgery Study Group

15

初診時　執拗なくしゃみ



Veterinary Respiratory Medicine and Surgery Study Group

16

鼻鏡検査

後鼻孔は粘液性鼻汁で閉塞



鼻腔粘膜の潰瘍



Veterinary Respiratory Medicine and Surgery Study Group

17

病理組織所見

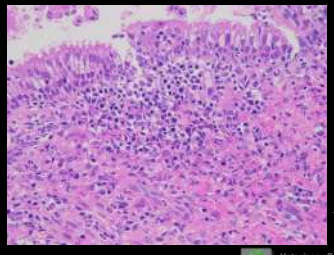

画像提供:
(株)アマネセル

Veterinary Respiratory Medicine and Surgery Study Group

18

診断

リンパ球形質細胞性鼻炎

Lymphoplasmacytic Rhinitis

19

治療と転帰

- 治療：ステロイド点鼻　1日3回より開始
  小児用フルナーゼ点鼻液　を使用
- 転帰
  1.5ヵ月後には良好にコントロール
  5ヵ月後、喘鳴？あり
  9ヵ月後、鼻汁あり。点鼻中止
  12ヵ月後、プレドニゾロン0.5mg/kg EOD 2週間→鼻汁、くしゃみ消失
  15ヵ月後、鼻汁、くしゃみ再発なし

20

リンパ球形質細胞性鼻炎

疫学：少ないが比較的よくみられる[1)]
病態：吸入性因子に対する過剰反応[1)]？
診断：鼻鏡検査にて鼻粘膜生検と細胞診
鑑別疾患：慢性特発性鼻炎、鼻腔内異物
治療：①プレドニゾロン 2mg/kg　PO, BIDから漸減[1)]
②ステロイド点鼻液（フルナーゼ点鼻液）1日3回から漸減。症状に応じ①と②を組合わせ、症状安定後②のみ継続。
予後：良好[1)]。ただし、長期治療管理を要する[1)]

1) Mackin AJ. Lymphoplasmacytic Rhinitis. In: Textbook of Respiratory Diseases in Dogs and Cats. SAUNDERS; 2004:305-309.

21

症例2

ミニチュア・シュナウザー
オス
11歳
主訴：慢性鼻汁、鼻出血

22

来院経緯および問診

5ヶ月前より左側鼻出血が始まり、3ヶ月前より同側の粘液性鼻汁が続いている。精査加療のため呼吸器科受診
室内飼育、定期予防実施
既往症：てんかん様発作、甲状腺機能低下症、歯周病のため多数抜歯、多発性関節炎
問診：食欲元気減退。一日中横になり、常に左側より鼻汁あり。顔を傾けて食べている。くしゃみ頻発。咳なし

23

身体検査

BW 9.18kg　BCS: 3/5
T:38.5℃ P:116/分 R:16/分

嗜眠傾向、頭部下垂、
左側粘液膿性鼻汁、
外鼻表面潰瘍
左鼻部の触診を嫌がる



24

初診時　沈鬱と鼻の痛み



Veterinary Respiratory Medicine and Surgery Study Group

25

CBC, 生化学, CRP

WBC	9100 /mm³	BUN	18.7 mg/dl	PT	8.1 sec
Sta	0 /mm³	Cre	0.4 mg/dl	APTT	12.5 sec
Seg	8144 /mm³	ALT	71 IU/L		
Lym	591 /mm³	AST	- IU/L	Na	153 mmol/L
Mon	318 /mm³	TChol	169 mg/dl	K	3.5 mmol/L
Eos	46 /mm³	GGT	- IU/L	Cl	117 mmol/L
Bas	0 /mm³	ALP	＞3500 IU/L		
RBC	525 x 10⁴ /mm³	ALB	2.9 g/dl	CRP	0.70 mg/dl
Plate	61.1 x 10⁴ /mm³	TP	7.4 g/dl	T4	0.8 μg/dl
Hb	12.0 g/dl	Glu	107 g/dl		(1.1~3.6)
PCV	35.0 %	TG	＞500 mg/dl		

Veterinary Respiratory Medicine and Surgery Study Group

26

動脈血ガス分析（初診時）

pH	**7.38**		(7.35~7.45)
Pco_2	**30**	(mmHg)	(29～39)
Po_2	**101**	(mmHg)	(80~100)
$[HCO_3^-]$	**17.4**	(mmol/L)	(19~25)
Base Excess	**-6.1**	(mmol/L)	(-5～+１)
$AaDo_2$	**14**	(mmHg)	(0~20)

→ 代謝性アシドーシス

Veterinary Respiratory Medicine and Surgery Study Group

27

初診時



頭部X線側面像:
前頭洞の透過性減弱

Veterinary Respiratory Medicine and Surgery Study Group

28



Veterinary Respiratory Medicine and Surgery Study Group

29

鑑別疾患

- 慢性副鼻腔炎
- 真菌性鼻炎
- 鼻腔内腫瘍
- 慢性特発性鼻炎
- 鼻腔内異物
- リンパ球形質細胞性鼻炎

Veterinary Respiratory Medicine and Surgery Study Group

30

鼻鏡検査



31

鼻鏡検査

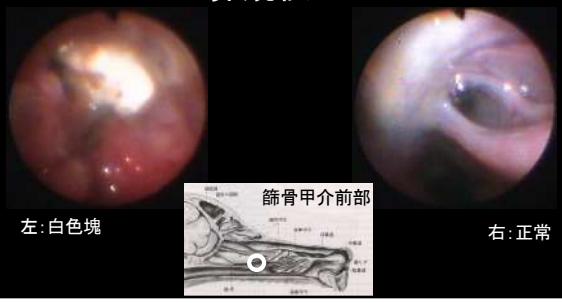

32

鼻鏡下に塊状物除去



33

病理組織所見



白色塊状物はアスペルギルス様の菌体の塊であることが判明

HE, ルーペ



PAS染色



グロコット染色

画像提供：(株)アマネセル

34

塊状物ブラッシング細胞診

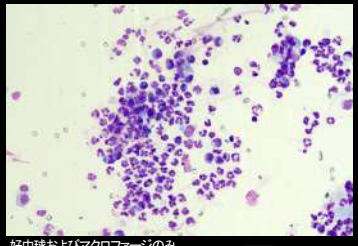

好中球およびマクロファージのみ

35

塊状物ブラッシング細菌学検査

細菌(ー)

真菌(ー)

36

診断

真菌性鼻炎
（鼻アスペルギルス症）

Fungal Rhinitis
(Nasal Aspergillosis)

37

真菌プラーク減量後の経過

第4病日
- 退院。歩くようになってきた。
- 鼻炎症状緩和のため在宅ネブライザー療法開始

第10病日
- 自宅でよく歩く。鼻汁/鼻出血あり。ネブライザー療法がよい。気持ちが良さそうようにしている

第13病日
- 食欲あり。頭を傾けない。一日中起きている。
- 横にならなくなった

38

治療法の選択肢

1）非観血的鼻腔内灌流カテーテル法
使用薬剤：1%クロトリマゾール
予後：1回処置で65%、2回以上で87%が治癒。
処置後2週間で鼻漏消失。再発まれ

2）抗真菌剤の全身投与
イトラコナゾール経口投与　治癒率60-70%

3）洞切開術、または鼻切開術

局博一、多川政弘.犬と猫の呼吸器疾患. 東京: インターズー、339-346 (2007).

39

1）非観血的鼻腔内灌流カテーテル法

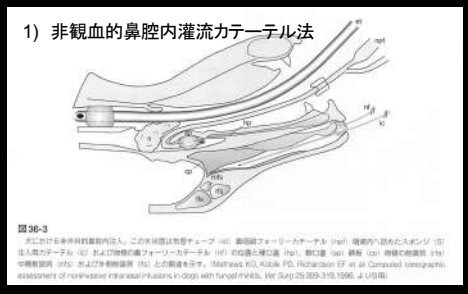

図36-3

局博一、多川政弘.犬と猫の呼吸器疾患. 東京: インターズー、339-346 (2007). pp344, 図36-3より引用

40

飼い主の選択

1）を実施し、その経過観察期間に
2）イトラコナゾール5mg/kg 内服
1日1回を併用する。

41

第14病日　術前所見

鼻汁減少



鼻鏡所見：左篩骨甲介前部の真菌プラーク再増殖なし



42

第14病日　治療中



Veterinary Respiratory Medicine and Surgery Study Group

43

治療後の経過

第16病日
　退院。処置後やや体力消耗
第20病日
　鼻汁、鼻出血、スターターあり。鼻の痛みなし。ネブライザー療法1日3回
第28病日
　くしゃみ1日4回。スターターなし
　飼い主評価：初期症状90%改善
第32病日（治療後18日目）
　ほぼ完治。
　飼い主評価：初期症状改善　5/5
　紹介獣医師評価：初期症状改善　5/5

Veterinary Respiratory Medicine and Surgery Study Group

44

第56病日

くしゃみ1日2-3回のみ
鼻汁なし
鼻出血なし
スターターなし
散歩で元気に走り続ける
横になることがない



Veterinary Respiratory Medicine and Surgery Study Group

45

第56病日　鼻の痛みなし



Veterinary Respiratory Medicine and Surgery Study Group

46

第56病日



頭部X線側面像：
前頭洞の透過性正常化

Veterinary Respiratory Medicine and Surgery Study Group

47

第56病日

飼い主評価
　初期症状改善度　5/5
　治療満足度　4/4

今後の管理法の指示
　ネブライザー療法は抗生剤不要。生理食塩液20ml+ボスミン外用液0.5ml+ビソルボン吸入液0.5mlのみを1日1回
　粘液膿性鼻汁、鼻出血、鼻の痛みの徴候に注意

Veterinary Respiratory Medicine and Surgery Study Group

48

真菌性鼻炎

疫学：まれ。犬では若～中齢の中長頭種に発生する。猫では年齢に関係なく発生する[1)]

病態：犬ではAspergillus fumigatus、猫ではCryptococcus neoformansによる感染とされている[1)]。

診断：犬では生検、猫では鼻汁の墨汁染色や鼻腔内肉芽腫生検[1)]

鑑別疾患：鼻腔内腫瘍

- 治療：犬では非侵襲的鼻腔内注入カテーテル挿入法が有効。猫ではフルコナゾール50mg/頭,PO, BID [1)]。

予後：要注意。カテーテル法は1回で65%、2回以上で87%が治癒[1)]

1) 一般社団法人犬・猫の呼吸器臨床研究会編. 真菌性鼻炎. In: 一般臨床医のための犬と猫の呼吸器疾患[第2版]. 東京, エデュワードプレス, 92-93;(2026).

Veterinary Respiratory Medicine and Surgery Study Group

49

症例3

雑種猫

去勢雄、2歳

体重　3.6 kg

主訴：5ヶ月前から1ヶ月に1回鼻出血、スターターも悪化してきた

Veterinary Respiratory Medicine and Surgery Study Group

50

初診時　スターター



Veterinary Respiratory Medicine and Surgery Study Group

51

外鼻孔に血腫様ポリープ



Veterinary Respiratory Medicine and Surgery Study Group

52

鼻鏡検査とポリープ状病変

後鼻孔に白色病変あり

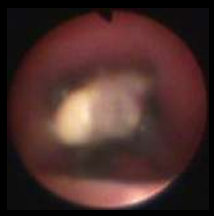

軟口蓋正中切開から摘出



Veterinary Respiratory Medicine and Surgery Study Group

53

鼻腔内ポリープ牽引切除

外鼻孔よりポリープを牽引





Veterinary Respiratory Medicine and Surgery Study Group

54

病理組織所見

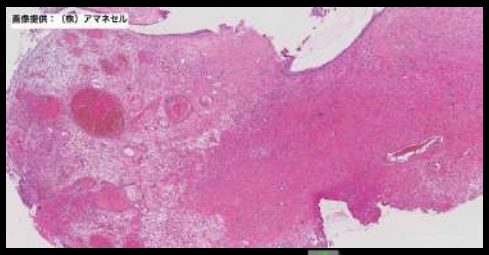

Veterinary Respiratory Medicine and Surgery Study Group

55

病理組織所見

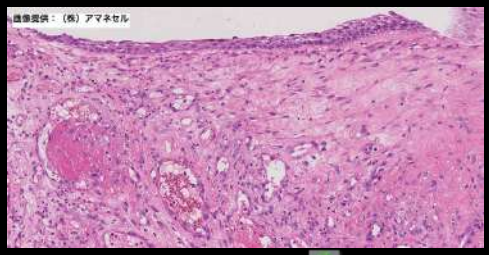

Veterinary Respiratory Medicine and Surgery Study Group

56

診断

炎症性鼻甲介ポリープ

Inflammatory polyps of
the nasal turbinates

Veterinary Respiratory Medicine and Surgery Study Group

57

術後5日後退院



Veterinary Respiratory Medicine and Surgery Study Group

58

炎症性鼻甲介ポリープ

疫学：まれ[1]。若齢猫（2歳以下）で発症[1-3]
病態：鼻腔内の間葉性過誤種[2]？
治療：不明？症状緩和にはポリープ切除[1]
診断：病理組織検査[2]
鑑別疾患：鼻腔内悪性腫瘍
予後：未治療では不良。ポリープ切除は症状緩和可だが再発する[3]。
　当院2症例の術後生存期間は205日間[3]と197日間*

1) Galloway PE. Nasal polyps in a cat. J Small Anim Pract 1997;38:78-80.
2) Gresi V. Inflammatory Polyps of the Nasal turbinates of cats: An argument for designation as feline mesenchymal nasal hamartoma. J Feline Med Surg 2010;13:213-219.
3) 城下幸仁. 犬猫の呼吸器科第8回 上気道閉塞性疾患④ 鼻腔の腫瘍. infoVets 2011;14:33-38.
*本症例

Veterinary Respiratory Medicine and Surgery Study Group

59

症例4

トイプードル
避妊雌、4歳
体重　2.7 kg
主訴：幼齢時より飲水後鼻汁

Veterinary Respiratory Medicine and Surgery Study Group

60

初診時　飲水後鼻汁と呼吸困難



Veterinary Respiratory Medicine and Surgery Study Group

61

バリウム嚥下造影検査

症例　　正常



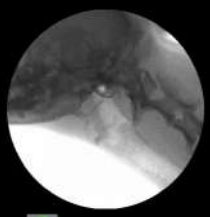

鼻咽頭逆流あり

Veterinary Respiratory Medicine and Surgery Study Group

62

診断

輪状咽頭アカラシア

Cricopharyngeal achalasia

Veterinary Respiratory Medicine and Surgery Study Group

63

輪状咽頭筋切除術



Veterinary Respiratory Medicine and Surgery Study Group

64

病理組織所見

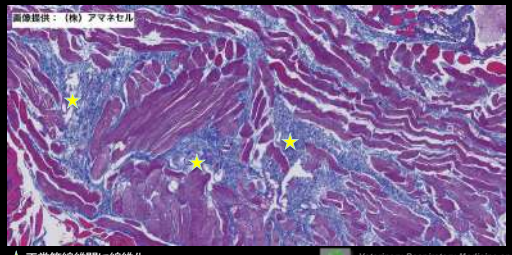

★正常筋線維間に線維化

Veterinary Respiratory Medicine and Surgery Study Group

65

転帰

手術後12時間で飲水、摂食問題なし。
飲水後の鼻汁なし。
積極的に摂食するようになった。

Veterinary Respiratory Medicine and Surgery Study Group

66

術後4日目、バリウム嚥下検査



Veterinary Respiratory Medicine and Surgery Study Group

67

輪状咽頭アカラシア

疫学：まれ[1,2]。離乳期からの発症が多い[1,2]

病態：嚥下咽頭相の輪状咽頭筋弛緩不全[1]

診断：バリウム嚥下検査[1]

鑑別疾患：咽頭筋収縮不全の嚥下障害（咽頭虚脱）

治療：輪状咽頭筋切除[1,2]

予後：術後良好。術後数年にわたって再発がみられないことが報告されている[1]

1) Niles JD. Resolution of dysphagia following cricopharyngeal myectomy in six young dogs. J Small Anima Pract 2001;42:32-35.
2) Pfeifer RM. Cricopharyngeal achalasia in a dog. Can Vet J 2003;44:993-995.

Veterinary Respiratory Medicine and Surgery Study Group

68

症例5

トイプードル

避妊雌、5歳

体重　1.6 kg

主訴：鼻汁、くしゃみ、スターター

Veterinary Respiratory Medicine and Surgery Study Group

69

来院経緯および問診

6ヶ月前よりパンティング多く。飲水時ムセ、ギャギングあり

4ヶ月前より粘液性鼻汁（両側、くしゃみ伴い、血混、数日おきに茶色の粉末状物が出る）、興奮時異常呼吸音（スガズガいう混合音調性スターター）あり

3ヶ月前に鼻汁の培養検査実施し、感受性あるミノサイクリン12.5mg BID 投与にて症状緩和したが、内服を終了後、再発

Veterinary Respiratory Medicine and Surgery Study Group

70

頭頸部X線検査

症例　　**正常犬（プードル）**



咽頭鼻部の狭小化

Veterinary Respiratory Medicine and Surgery Study Group

71

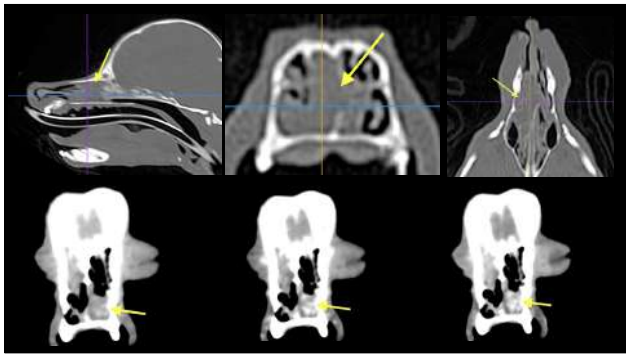

72

喉頭鏡検査

軟口蓋の形成異常あり



Veterinary Respiratory Medicine and Surgery Study Group

73

鼻鏡検査

後部鼻鏡検査：
後鼻孔に粘液停滞

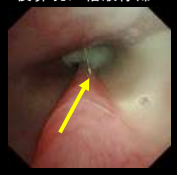

前部鼻鏡検査：
鼻腔中部に発赤・腫脹あり



Veterinary Respiratory Medicine and Surgery Study Group

74

病理検査と細菌学検査

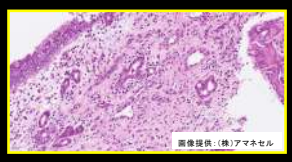

非特異的なやや強い慢性炎症による粘膜肥厚

細菌培養検査：陰性

Veterinary Respiratory Medicine and Surgery Study Group

75

76

診断
犬の軟口蓋形成異常

二次口蓋裂とは異なる。軟口蓋の“カーテン機能”が部分的に機能せず、嚥下時の鼻咽頭閉鎖が不完全となるため、鼻咽頭逆流、くしゃみ、慢性炎症が生じていた。

Veterinary Respiratory Medicine and Surgery Study Group

76

自験例：トイプードル、避妊メス、5歳、体重2.76kg

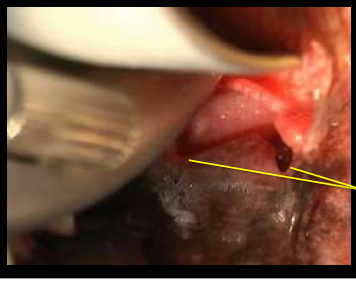

幼少時より鼻咽頭逆流や慢性鼻炎症状あり

後鼻孔部に炎症性ポリープあり

軟口蓋の左右縁だけが欠ける形態

77

治療と転帰

初診から2週間後：ジェット式を用いてネブライザー療法1日2回開始

1ヵ月後、状態不変。超音波式を用い、生食10ml+GM0.5ml+ポスミン0.3ml+ブロムヘキシン0.5ml/回、1日2回に変更

2ヵ月後、悪化。治療方針変更

①食事はドライフードのみ

②プレドニゾロン1.6mg/kg(1/2錠) SID のみ14日間→ネブライザー療法のみ14日間を繰り返す

4ヵ月後、ほぼ改善。ネブライザー療法は1日1回に変更

6ヵ月後、ほぼ改善。プレドニゾロンは要事のみ。ネブライザー療法を2週間おき

Veterinary Respiratory Medicine and Surgery Study Group

78

まとめ

- 慢性鼻汁が4週間以上続けば精査が必要
- 持続性スターターを伴う場合はとくに精査が必要
- 非感染性、非腫瘍性疾患も多く、予後判定や治療方針決定には内視鏡検査が必須

Veterinary Respiratory Medicine and Surgery Study Group

79

Thanks for
your patience!!



Veterinary Respiratory Medicine and Surgery Study Group

80