1

高周波スネアを用いた
軟性気管支鏡下気管内
腫瘤切除：猫8例の報告

Endoscopic Snare Resection of
Intratracheal Masses in Cats: 8 Cases

城下 幸仁
（犬・猫の呼吸器臨床研究会
／犬・猫の呼吸器科）
Email: shiroshita@verms.jp

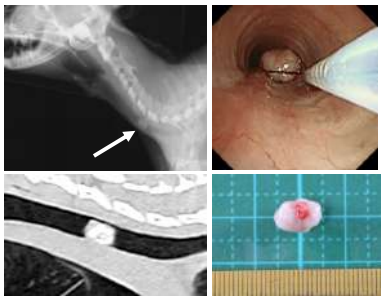

Veterinary Respiratory Medicine and Surgery Study Group

1

2

高周波スネアを用いた気管内腫瘤切除

ループ状ワイヤで通電によりポリープを切除する内視鏡的治療法

特殊な設備投資の必要なく、低侵襲、低コスト、容易に実施可能

十分な組織片を採取できる

人医領域では、
有茎性の気道内腫瘍に対する閉塞解除や根治療法へのブリッジ治療として広く適用されている

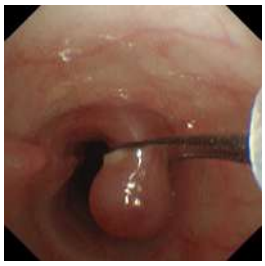

Veterinary Respiratory Medicine and Surgery Study Group

2

3

気道閉塞を伴う犬・猫の気管内腫瘤

Intratracheal mass with airway obstruction in dogs and cats

1） 犬・猫とも気管腫瘍自体が稀であり、有病率データがない
過去63年間で165例のみ　Berrocal A. Vet Pathol 2025

2） 気管支鏡治療で閉塞解除した報告は犬3例、猫5例のみ
犬：Hawley MM. J Am Vet Med Assoc 2015; Martinez MMM. Arq Bras Med Vet Zootec 2026; Bottero E. J Small Anim Pract 2016, 猫：Queen EV., J Vet Intern Med 2010; Chang WT. JFMS Open Rep 2026; Ruiz MD. JFMS Open Rep 2018

3） そのうち高周波スネアによる切除を行った症例は犬2例のみ
犬：Hawley MM. J Am Vet Med Assoc 2015; Martinez MMM. Arq Bras Med Vet Zootec 2026; Bottero E. J Small Anim Pract 2016

4） 現在、高周波スネア切除の有用性を評価した報告はない

Veterinary Respiratory Medicine and Surgery Study Group

3

4

ヒト 「中枢気道閉塞」の診療ガイドラインあり

- 高さ2mm以上を隆起病変と定義
  日本呼吸器内視鏡学会. 気管支鏡テキスト. 第3版. 2019.
- 閉塞の程度
  軽度：＜50%
  中程度：50～70%
  重度：＞70%
  Murgu SD. Chest 2016.
- 気管が70%以上閉塞すると、換気量が急激に低下し、窒息のリスクが高まる。
  Ernst A. Am J Respir Crit Care Med 2004., Murgu SD. Chest 2016.
- 「迅速な気管支鏡治療は、速やかな症状改善、QOL向上、生存期間延長に明確な恩恵をもたらす」
  Mahmood K. Chest 2025.



Mahmood K, et al. Chest 2025;167:283-295. Figure 1

タイプ	A. 腔内性	B. 壁外性	C. 混合性
気管支鏡治療	レーザー、アルゴンプラズマ凝固、高周波スネア、ホットバイオプシー、連続凝固	ステント	AとBの処置を組み合わせたMulti-modality

Mudambi L. J Thorac Dis 2017.

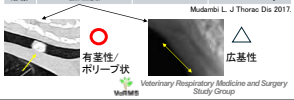

Veterinary Respiratory Medicine and Surgery Study Group

4

5

本研究の目的

緩和療法として高周波スネアによる犬と猫の気管内腫瘤切除の有効性と安全性を検討するため、

犬・猫の呼吸器科において、軟性気管支鏡下に高周波スネアを用いて気管内隆起病変を切除し気道閉塞を解除しえた症例を対象に単施設、後ろ向き調査を行い、

1）実施方法、2）対象症例の臨床像、3）転帰について記述する。

Veterinary Respiratory Medicine and Surgery Study Group

5

6

材料と方法

Veterinary Respiratory Medicine and Surgery Study Group

6

7

症例の選択、評価項目、解析

- 症例の選択

取込み基準： 当院呼吸器科診療データベースから、2003年2月13日から2026年6月30日までの23年間に犬や猫に対して行った気管支鏡検査のうち、「気管狭窄」または「気管腫瘍」と診断された症例を抽出した。その中からさらに、＞70%の気道閉塞を認め、高周波スネア切除により気道開通が得られた症例を対象とした。

除外基準： 犬の原発性気管虚脱や短頭種気道症候群における気管低形成

- 評価項目

患者固有情報、呼吸徴候、症状持続期間、動脈血ガス分析値、気管内腫瘤のタイプ（腔内性/壁外性/混合性）と性状、病理組織診断、適用したモダリティー、高周波処置に要した出力と通電時間、全処置時間、処置後治療、飼主評価による短期転帰（5段階評価）、合併症、退院日、死亡日

- 解析

有病率、在院日数と退院率、術後60日生存率、術後全生存期間を記述的に算出

7

8

気管支鏡検査と高周波スネアの実施方法

保定：右下横臥
気道確保：ラリンジアルマスク
麻酔：プロポフォールCRI
酸素投与：T型アダプターより

透視ガイド下に
助手がワイヤを緊縛し、
回路酸素投与停止1分間にて
FIO2<40%とする

通電条件：
エンドカットモード
出力 25-35W程度
通電時間は数秒～数十秒

ポリープ回収：
スネアワイヤか把持鉗子使用



株）エデュワードプレス　提供

8

9

高周波スネアを用いた気管内腫瘍切除

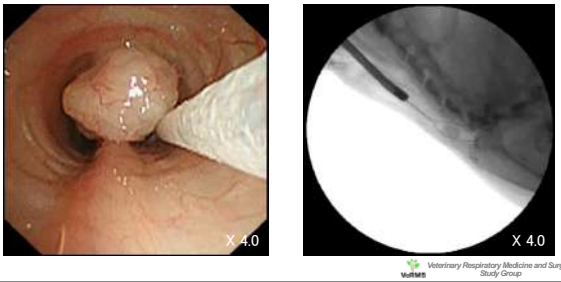

9

10

結果

10

11

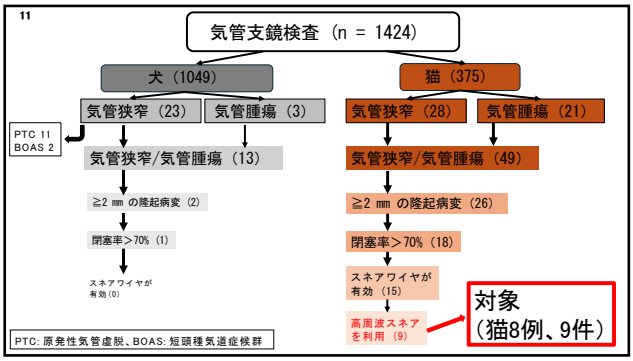

11

13

対象症例の特徴と臨床徴候 （n=9）

動物種：犬0、猫9
品種（猫のみ）：
雑種猫5、アメリカンショートヘアー1、
ベンガル1（2施行）、アビシニアン1
性別：
雄（去勢済）2、雄2、雌（避妊済）3、雌2
体重中央値: 3.80 kg
BCS（9段階）中央値: 5
年齢中央値: 11歳
来院前有症期間中央値: 14日

臨床徴候:
- 開口呼吸 56%（5/9）
- 吸気努力 22%（2/9）
- 両相性異常呼吸音 89%（8/9）
- 来院時食欲低下/廃絶 56%（5/9）
- 高炭酸ガス血症 57%（4/7）
- 低酸素血症 43%（4/7）

13

14

気管内腫瘤の特徴

- 猫8例全て腫瘍（良性1、悪性7）
- 腔内性：78%、壁外性：22%
- 長さ中央値 6.4 mm（最大27 mm）
- 高さ中央値 5.5 mm
- 頸部気管に好発（67%）
- 有茎性（ポリープ状）：56%、広基性 44%

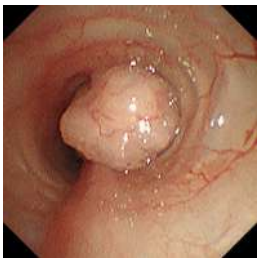

Veterinary Respiratory Medicine and Surgery Study Group

14

15

処置

- 出力：30–50 W
- 通電時間：10–66秒
- 処置時間中央値：45分
- 他モダリティ併用：5件

（アルゴンプラズマ凝固、ホットバイオプシー、バルーン拡張など）



Veterinary Respiratory Medicine and Surgery Study Group

15

16

有病率、短期転帰

- 気管腫瘍の有病率：犬 0.3%（3/1049）、猫 5.6%（21/375）
- 高周波スネアにより気道閉塞を解除した気管腫瘍の頻度：犬 0%（0/1049）、猫 2.4%（9/375）
- 在院日数中央値：3日
- 退院率：100%
- 術後60日生存率：89%
- 術後30日飼主QOL評価：全例「完全に改善」

Veterinary Respiratory Medicine and Surgery Study Group

16

17

中・長期転帰

- 形質細胞腫：1310日生存（9例中最長）
- 扁平上皮癌：446日、1288日生存例あり
- リンパ腫：再発後の生存期間は短かった
- 超高齢例でも短時間処置で改善
- 壁外性リンパ腫ではステント併用が有効

中・長期転帰は補助療法の有無や内容によって症例ごとに異なるため、各症例の概要を示す。

Veterinary Respiratory Medicine and Surgery Study Group

17

18

症例#1 低分化扁平上皮癌（気管分岐部）

雑種猫、**11歳**、雄、**3.0 kg**



術前

腔内性・有茎性、**閉塞率 90%**、赤色調・凹凸不整



術後

高周波スネア切除＋APC＋ホットバイオプシー（出力30–40 W）

- **主訴**：開口呼吸、努力呼吸、食欲廃絶
- **合併症**：低温熱傷（回復）
- **転帰**：術後30日飼主評価「完全に改善」
- **446日生存（再発時APC追加）**
- 呼吸困難のため安楽死

Veterinary Respiratory Medicine and Surgery Study Group

18

19

症例#2 B細胞型リンパ腫（壁外性）

アメリカンショートヘア、**12歳**、雌、**3.02 kg**



術前

壁外性、広基性、**閉塞率 85%**、白色調滑沢

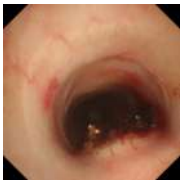

術後

緊急スネア切除＋APC

- **主訴**：運動時吸気努力、両相性呼吸
- **合併症**：なし（術中止血良好）
- **転帰**：術後30日飼主評価「完全に改善」
- **199日で再発・安楽死（化学療法未実施）**

Veterinary Respiratory Medicine and Surgery Study Group

19

20

症例#3 髄外性形質細胞腫（出血あり）

ベンガル、**10歳**、雄、**5.10 kg**


術前


術後

腔内性・有茎性、**閉塞率 80%**、赤色滑沢で弾性あり

スネア切除＋吸引（止血可能）

- **主訴**:
呼吸困難、運動不耐性
- **合併症**:
術中出血（止血可能）
- **転帰**:
術後30日飼主評価「完全に改善」
長期良好（>808日）

21

症例#4 髄外性形質細胞腫（#3同猫、809日後再発）

ベンガル、**12歳**、雄、**5.15 kg**


術前


術後

腔内性・有茎性、**閉塞率 75%（再発）**

スネア切除（凝固モード）

- **主訴**:
再発による呼吸困難
- **合併症**:
覚醒遅延、
高炭酸ガス血症（回復）
- **転帰**:
術後30日飼主評価「完全に改善」
1310日生存（9例中最長）

22

症例#5 B細胞型リンパ腫（広基性）

雑種猫、**6歳**、雌、**3.8 kg**


術前


術後

腔内性・広基性、**閉塞率 70%**、白色調滑沢

スネア＋APC＋ホットバイオプシー＋バルーン拡張

- **主訴**:
呼吸困難、食欲低下
- **合併症**:
なし
- **転帰**:
術後30日飼主評価「完全に改善」
57日で再発・安楽死

23

症例#6 腺扁平上皮癌（気管分岐部）

アビシニアン、**11歳**、雌、**5.04 kg**


術前


術後

腔内性・広基性、**閉塞率 85%**、白色調凹凸不整

スネア＋APC＋ホットバイオプシー

- **主訴**:
呼吸困難、運動不耐性
- **合併症**:
なし
- **転帰**:
術後30日飼主評価「完全に改善」
1288日生存
（糖尿病で死亡）

24

症例#7 腺癌（超高齢）

雑種猫、**20歳**、雄、**2.25 kg**


術前

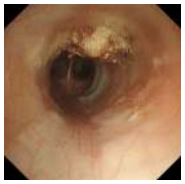
術後

腔内性・有茎性、**閉塞率 85%**、滑沢弾性あり

スネア＋ホットバイオプシー（処置時間 13分）

- **主訴**:
重度呼吸困難、全身衰弱
- **合併症**:
覚醒遅延（回復）
- **転帰**:
術後30日飼主評価「完全に改善」
良好に経過
226日生存
循環器疾患で死亡

25

症例#8 壁外性、B細胞型リンパ腫（カバーステント併用）

雑種猫、**5歳**、雌、**4.45 kg**


術前


術後

壁外性、広基性、**閉塞率 80%**

緊急スネア切除
→26日後カバーステント留置

- **主訴**:
呼吸困難、体重減少
- **合併症:**
なし
- **転帰**:
術後30日飼主評価「完全に改善」
カバーステント留置後、
化学療法1/2量で開始、
経過良好

26

症例#8 壁外性、B細胞型リンパ腫（カバーステント併用）

初診時　　第26病日

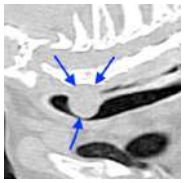

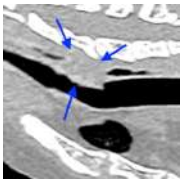

胸郭前口部気管背壁に直径1cmほどの球状の腫瘤あり気管と食道を圧迫

気管壁外のリンパ腫残存

CT矢状断

初診時
胸郭前口部気管背壁に直径1cmほどの球状の腫瘤あり。気管と食道を圧迫

第26病日
気管壁外のリンパ腫残存

27

症例#8 壁外性、リンパ腫（カバーステント併用）

第26病日

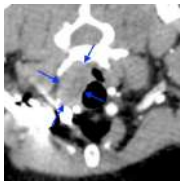

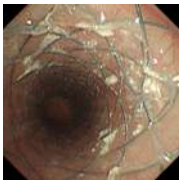

術前CT 壁外にリンパ腫あり

カバーステント留置

CT検査と気管支鏡検査

管外にリンパ腫残存

粘膜欠損部を防護するためカバーステント留置

→ 第45病日　ミトキサントロンを通常の推奨量の半量で開始（初回）

28

症例#8 壁外性、リンパ腫（カバーステント併用）

第106病日

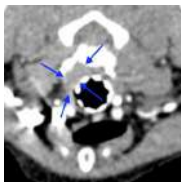

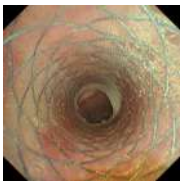

壁外のリンパ腫はほぼ消失

ステント内良好

CT検査と気管支鏡検査

リンパ腫はほぼ消失
縦隔気腫なし
ステント移動なく、
粘液停滞わずか

経過良好
飼主評価は「完全に改善」
（現在219日経過）

29

症例#9 高悪性度腺癌（硬い腫瘤）

雑種猫、**6歳**、雄、**2.50 kg**





術前

腔内性・有茎性、**閉塞率 85%**、白色調で硬く吸引不可

術後

スネア切除（35 W・14秒）

- **主訴**:
  吸気努力、開口呼吸、食欲低下
- **合併症**:
  なし
- **転帰**:
  術後30日飼主評価「完全に改善」

経過良好（現在130日経過）

30

合併症

- 重大合併症なし
  （穿孔・縦隔気腫なし）
- 術中出血：1例（止血可能）
  ✓通電前切除が原因
- 対極板による低温熱傷：2例
- 覚醒遅延：2例



31

考察

32

考察1　既報：気管腫瘍の発症傾向

気管腫瘍は猫で多い。猫：58.8% vs. 犬：41.2%　Berrocal A. Vet Pathol 2025

犬	軟骨性腫瘍が多い。平均年齢6.7歳、気管　Berrocal A. Vet Pathol 2025
	気管閉塞の報告は3例のみ パーニーズ・マウンテン・ドッグ S 1.5Y：骨軟骨種　Hawley MM. J Am Vet Med Assoc 2015 雑種犬 M 8Y：肥満細胞腫　Souza FR. Braz J Vet Med 2025 雑種犬 F 13Y：神経内分泌癌　Martinez MMM. Arq Bras Med Vet Zootec 2026
	シベリアンハスキーやアラスカンマラニュートで多い　Ramirez GA. Vet Pathol 2015
猫	リンパ腫、腺癌、扁平上皮癌。平均年齢10.7歳。気管　Berrocal A. Vet Pathol 2025、Kanemoto H. J Feline Med Surg 2023
	雑種短毛種、アビシニアン、アメリカンショートヘア、ベンガル、スコティッシュ・フォールドで発症あり　Kanemoto H. J Feline Med Surg 2023
	気管閉塞の報告は散見　「PubMed検索：veterinary, cat, tracheal mass, obstruction」→ 9件

32

33

考察2　既報：代替法（外科、インターベンション）

- 犬や猫の気管切除・吻合術では30%（6/20）は転帰不良だった　Gaudio E. J Small Anim Pract 2025.
- 非通電のスネアワイヤで切除し、気管裂傷と縦隔気腫を発症し安楽死となった　Howard J. JFMS Open Rep 2017
  「安全を期すには高周波スネアを推奨」
- 簡易代替法
  気管チューブをブジーとして用いて腫瘤を切除できた　小川ひとみ. 日本獣医師会雑誌 2022
  →盲目的処置にて出血が危惧される
  尿道カテーテルを用いた吸引により減容積に成功　Ruiz MD. JFMS Open Rep 2018.
  →症例#9のような固い腫瘤では吸引不可能
- その他の内視鏡下処置の報告
  レーザー（犬）　特殊装置必要、煙の吸引必要、硬性鏡処置要？　Hawley MM. J Am Vet Med Assoc 2015, Bottero E. J Small Anim Pract 2016
  凍結手術（猫）　特殊装置必要、出血？　Chang WT. JFMS Open Rep 2020
  リガシュア使用（犬）　術者と助手の緻密な連携？　両手操作?のため実施難　Martinez MMM. Arq Bras Med Vet Zootec 2026

これらに対し、高周波スネアは低コスト、短時間、安全、容易に対処でき、飼い主に1ヶ月間の術後治療検討の猶予期間を与えることができた。

33

34

考察3 壁外性タイプへの高周波スネアの適用

- 9例中2例は、壁外性圧迫
  - 処置後に気管裂傷や縦隔気腫などの重大な合併症なし
  - 切除面の凝固・シーリング効果？
- ヒト　縦隔リンパ腫による気管圧迫
  - 化学療法初回投与後気管粘膜穿孔　Lorenzo Martin. Med Intensiva 2022
  - 死亡　Kongpolprom N. Case Reports in Acute Medicine 2018
  - 対策：1）化学療法初回投与量を50−70%に減量　2）カバーステント　Kandath S. J Pedia Crit Care 2025

→ 症例#8でこの対策を適用した

34

35

制限事項

1. 本研究は希少疾患を対象としており、症例数も限られているため、適応や実施方法の標準化にはさらなる臨床経験の蓄積が必要である。

2. 後向き研究であるため、初期治療後の治療選択が各飼い主の判断に大きく左右される。そのため、症例ごとに治療経過や介入内容が異なり、中・長期転帰の解釈にはばらつきが生じる。結果として、中・長期転帰に一定の傾向を見出すことは困難である。

35

36

結論

- 当院犬・猫の呼吸器科で23年間で経験した、高周波スネアを用いた軟性気管支鏡下気管内腫瘤切除の猫8例の実施方法、臨床像、転帰を記述した。
- 猫の気管腫瘍で70%以上の閉塞を生じ、迅速な処置を必要とすることは頻度は低いものの遭遇しうる。気管腫瘍が**腔内性、ポリープ状**であれば、高周波スネアは**迅速な気道開存**を可能とし、少なくとも1ヶ月間の短期予後を確保し得る
- 非リンパ腫の場合、高周波スネア切除後比較的長期生存した。症例数が少なく一般化できないが、高周波スネア適用が有望視された。
- リンパ腫の中・長期予後は、術後補助療法に依存
- 本術式の適応および実施方法の標準化には、さらなる症例の蓄積が必要である。

36

37

謝辞

今回の研究に際し、ご協力並びにご指導を賜りました皆様に心より感謝申し上げます。

転帰調査ご協力（50音順）

香川動物病院　　ちば動物病院　　はせ動物病院　　プリモ動物病院 相模大野
横浜北どうぶつ病院

病理学的診断（50音順）

エアデックmini株式会社　　株式会社アマネセル
合同会社ノーバウンダリーズ 動物病理　三井一鬼先生

画像診断

公益財団法人 日本小動物医療センター 画像診断科
東京大学附属動物医療センター 画像診断部
池田 彬人先生

37