気管支鏡検査（LTBS）研究班報告

犬・猫の気管支鏡検査
麻酔法、体位、気道確保、BALの手技、合併症
に関する文献レビュー

菅沼　鉄平（神奈川県　ほさか動物病院）

- 論文検索結果
- 体位
- 気道確保
- 麻酔法
- BALの手技
- 合併症
- まとめ/結語

論文検索結果

Pubmed(検索日　2019/3/25)

検索ワード	ヒット数（refs）
veterinary,bronchoscopy	292
veterinary,bronchoscope	51
dog,bronchoscopy	415
dog,bronchoscope	202
cat,bronchoscopy	99
cat,bronchoscope	15

参考テキストブックおよび論文

No.	タイトル	著者,掲載雑誌,年度
1	Flexible Bronchoscopy and Bronchoalveolar Lavage in 68 Cats (2001–2006)	L.R. Johnson, JVIM, 2007
2	Agreement Among Radiographs, Fluoroscopy and Bronchoscopy in Documentation of Airway Collapse in Dogs	L.R. Johnson, JVIM, 2015
3	Otoscopy, rhinoscopy, and bronchoscopy in small animal clinics	A. J. Venker-van Haagen, Vet Q,1985
4	Small animal bronchoscopy	Johnson L. Vet Med Small Anim Clin, 2001
5	Bronchoscopy	Kuehn, Textbook of respiratory disease in dogs and cats (King LG ed.), St. Louis, Saunders, 2004
6	The Role of Bronchoscopy in Foreign Body Removal in Dogs and Cats 37 Cases (2000 –2008)	A.C. Tenwolde, JVIM, 2010
7	Comparison of Manual and Suction Pump Aspiration Techniques for Performing Bronchoalveolar Lavage in 18 Dogs with Respiratory Tract Disease	K.S. Woods, JVIM, 2014
8	Bronchoscopy	L.R. Johnson, *Clinical Canine and Feline Respiratory Medicine, 2010*
9	Bronchoscopic Findings in 48 Cats with Spontaneous Lower Respiratory Tract Disease (2002 –2009)	L.R. Johnson, JVIM, 2011
10	Tracheobronchial Brush Cytology and Bronchoalveolar Lavage in Dogs and Cats with Chronic Cough 45 Cases (2012–2014)	B.Y. Zhu, JVIM,2015

体位　気管支鏡検査時のポジショニングについて

伏臥位（DV）7

文献　2,4,5,7,8,9

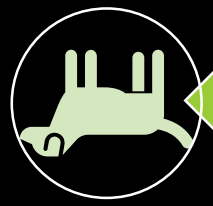

仰臥位（VD）1

文献　3

記載なし　2

文献　1,6

各ポジショニングについての理由は記載認められず

気道確保・麻酔法

文献　2,4,5,6,7,8,10

7Fr*以上の気管チューブの挿管が可能な動物　中型犬～

気管チューブ内に気管支鏡を挿入し検査

7Fr*以上の気管チューブの挿管が不可能な動物 小型犬、猫

気管チューブを抜管し気管支鏡を挿入し検査

*文献 7) 10Fr以上　8)7~8Fr以上

気道確保・麻酔法
７Fr以上の気管チューブの挿管が可能な動物　中型犬～

気道確保

気管チューブ

特殊アダプタ（Y字またはT字アダプタ）

気管支鏡は特殊アダプタを介し挿入

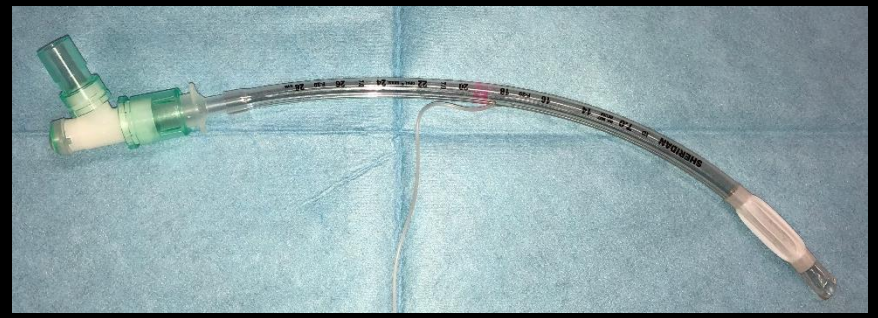

麻酔法

ガス麻酔

気道確保・麻酔法
７Fr以上の気管チューブの挿管が可能な動物　中型犬～

気道確保

気管チューブ

特殊アダプタ（Y字またはT字アダプタ）

気管支鏡は特殊アダプタを介し挿入

麻酔法

ガス麻酔

気道確保・麻酔法
７Fr以上の気管チューブの挿管が不可能な動物　小型犬・猫

気道確保

気管チューブ

気管支鏡は気管チューブを抜管し挿入

酸素供給

①内視鏡のチャネルからジェット換気（180回/分）

②経声門的に尿道カテーテルを挿入し酸素供給

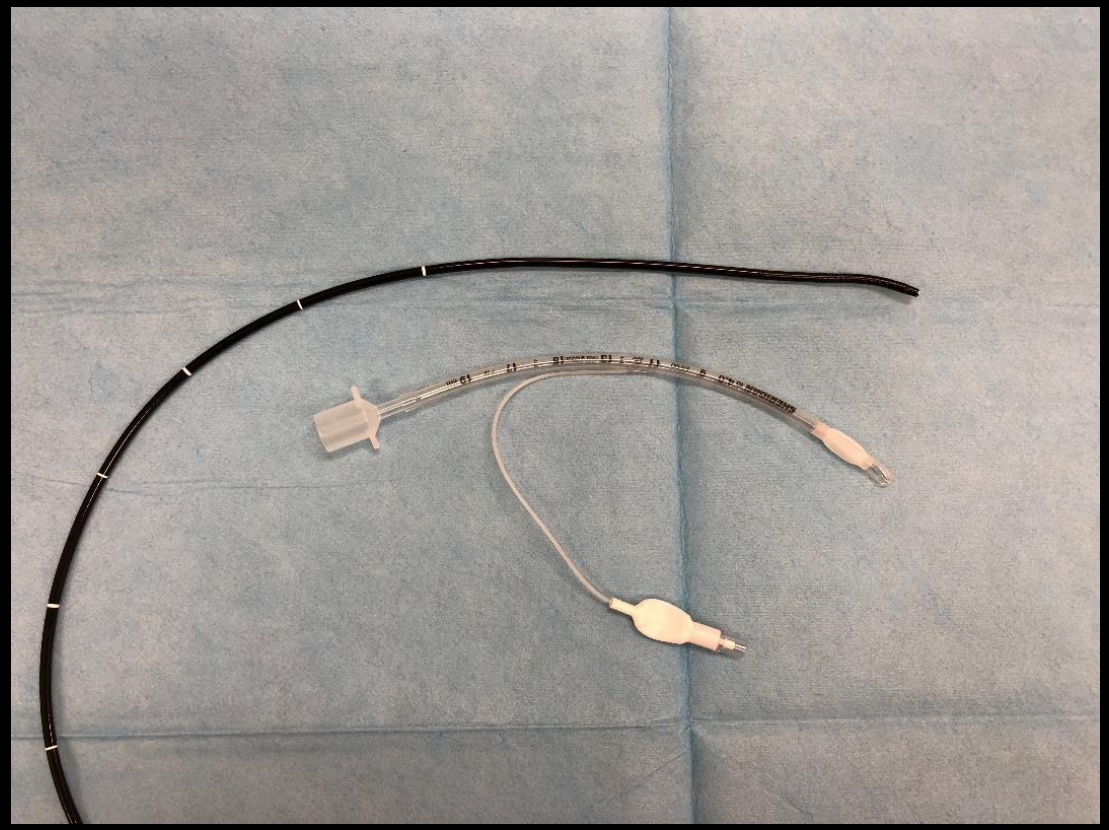

気道確保・麻酔法
７Fr以上の気管チューブの挿管が不可能な動物　小型犬・猫

気道確保

気管チューブ

気管支鏡は気管チューブを抜管し挿入

酸素供給

①内視鏡のチャネルからジェット換気（180回/分）

文献　2,4,5,6,8,10

②経声門的に尿道カテーテルを挿入し酸素供給

文献　7



呼吸状態の悪化が認められた時は再挿管し、安定化後に気管支鏡を再挿入

気道確保・麻酔法
７Fr以上の気管チューブの挿管が不可能な動物　小型犬・猫

麻酔法

短時間作用型静脈内麻酔薬

プロポフォール　ボーラス後にCRI　文献　1,2,4,6,9,10

ケタミンとジアゼパムの併用　文献　6

ブトルファノールとキシラジンとチオペンタールの併用　文献　6

BALの手技

①目標肺葉の気管支へ加温した滅菌生理食塩水を内視鏡チャネルから注入

文献により注入量が様々

②2～3mlの空気でフラッシュ

③液体を回収

用手

サクション

BALの手技
①加温した滅菌生理食塩水を内視鏡チャネルから挿入

動物	1回注入量	文献
猫	5～65ml/（0.77～9.38 mL / kg）	1
犬、猫	10～25ml	3
犬（8kg以上） 犬（8kg未満） 猫	25ml 10ml 10ml	5
犬、猫	1mL/ kg	7
犬（6kg以上） 犬（6kg未満） 猫	15-20ml 5-10ml 3-5ml	8
猫	3-5ml	9
猫	5-10ml	11

BALの手技③液体を回収

シリンジを用いて吸引　7

文献　1,4,5,6,7,9,10

サクションポンプで吸引　1

文献　7



記載なし/実施なし　3

文献　2,3,8

合併症

合併症	報告文献数	文献
安楽死/死亡	3	1,5,7
検査中の低酸素血症	2	1, 7
検査後の一過性低酸素血症	2	1, 7
気胸	2	1, 5
検査後の咳嗽の悪化	2	4,8
気道閉塞の悪化（重度の気管虚脱、気管軟化症）	2	4, 8
気管支痙攣(猫)	1	4
出血	1	5
術後の感染	1	5
喉頭の外傷	1	5
肺膿瘍から膿の気管支への流出	1	5

合併症　文献７
Comparison of Manual and Suction Pump Aspiration Techniques for Performing Bronchoalveolar Lavage in 18 Dogs with Respiratory Tract Disease

犬　18頭

- 合併症なし　12/ 18 頭（66.7%）
- 一時的(2分以内)な低酸素血症（介入なしに改善）　3/18頭（16.7%）
- 覚醒後に酸素供給必要　3/18頭（16.7%）
- 死亡/安楽死　1/18頭（5.6%）

合併症　文献1
Flexible Bronchoscopy and Bronchoalveolar Lavage in 68 Cats (2001–2006)

猫　68頭

- 合併症なし　42/68頭（61.8%）
- 軽度

気管支鏡検査中～検査終了直後の低酸素血症　12/68頭(17.6%)

検査後自発呼吸時の低酸素血症 4/68頭（5.9%）

- 中度

集中治療室の酸素室で一晩を過ごし退院　4/68頭（5.9%）

- 重度

気胸　2/68頭（2.9%）

- 安楽死

呼吸困難の原因を軽減できない1頭、麻酔後に換気の改善が困難3頭　4/68頭　（5.9%）

合併症　文献5
Textbook of Respiratory Disease in Dogs and Cats

気管支鏡検査　死亡　２％

以下参考文献　Hawkins EC, JVIM, 1995

Cytological Analysis of Bronchoalveolar Lavage Fluid in the Diagnosis of Spontaneous Respiratory Tract Disease in Dogs: A Retrospective Study　より

101頭中2頭（2%）がBALの約5時間後に死亡

2頭とも検査前に明らかな呼吸困難を呈していた

1頭の犬は、BALの他に同じ麻酔中に経皮的肝生検と胃の内視鏡検査を実施。

剖検時に、この犬は肉芽腫性間質性肺炎および肺門リンパ節炎、重症皮膚炎、心筋炎、心膜炎、ならびに横隔膜炎を確認。真菌（T glabrata）が複数の臓器から分離された。

もう１頭の犬の剖検では心臓と肺に血管肉腫が見られた。

まとめ

気管支鏡検査の傾向

- 体位　伏臥位
- 気道確保/麻酔

中型犬以上　気管チューブ+特殊アダプタ／ガス麻酔

小型犬、猫　気管支鏡チャネルを用いたジェット換気／プロポフォールCRI

- BAL

動物サイズに応じて固定量の滅菌生理食塩水を注入し、

シリンジを用いて用手で吸引

結語

今後の検討課題

体位および小型犬、猫における気道確保・酸素供給について

- 呼吸状態が悪化したときに検査を中止し気管チューブを再挿管し、呼吸状態の安定化後に抜管し、気管支鏡の再挿入を行う煩雑さ

- 気管支鏡チャネルを用いたジェット換気による酸素供給はBAL検査はチャネルを使用するため、酸素供給を中断せざるを得ない状況

結語

今後の検討課題

合併症の報告

安全な検査実施のためには、症例のふるい分けが不可欠

合併症の傾向（合併症の種類、リスク因子）のデータのさらなる蓄積が必要