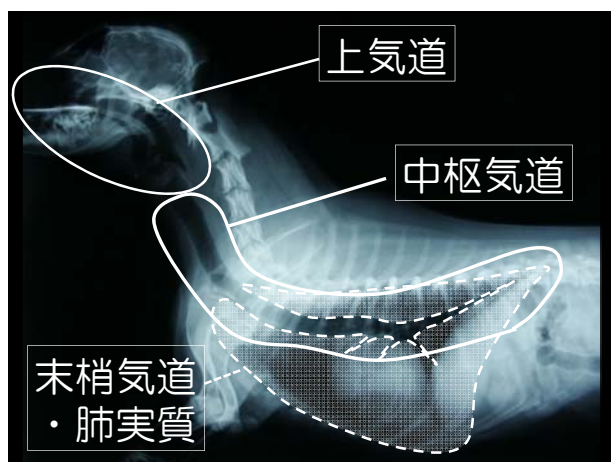


2012.9.29
第14回 日本臨床獣医学フォーラム年次大会2012
Vetプログラム 呼吸器病学01

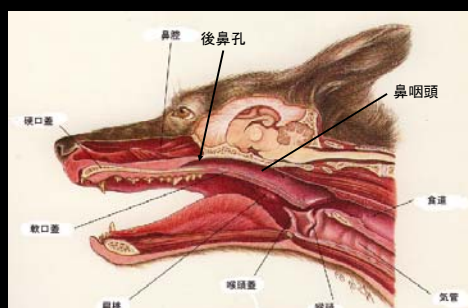
動画でみる異常呼吸の 鑑別疾患

相模が丘動物病院 呼吸器科
城下 幸仁



上気道症状

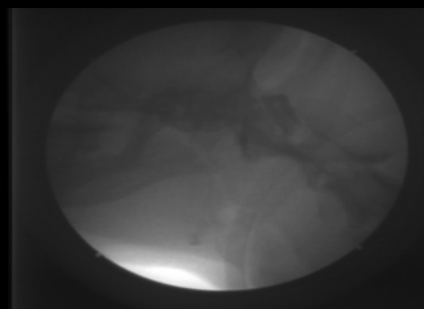
上気道 (Upper airway)



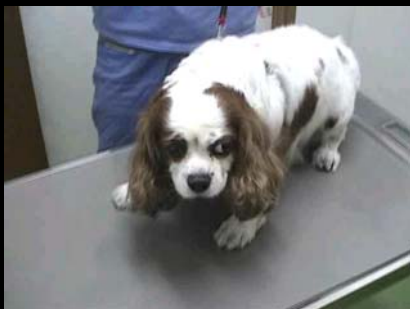いびき



いびき様呼吸、Stertor



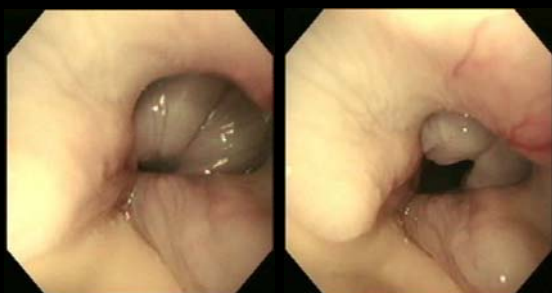いびき様呼吸、Stertor



ストライダー、Stridor



7歳 メス パグ: 反転喉頭小嚢



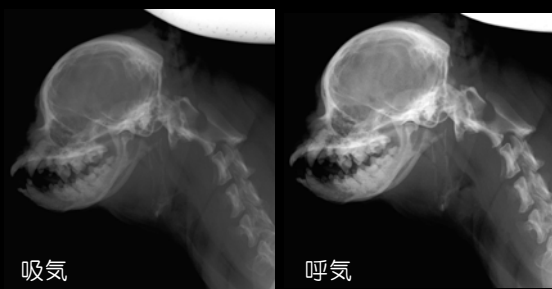
吸気

呼気

ストライダー、Stridor



11歳 メス シーズー: 咽頭閉塞



吸気

呼気

ギャギング、Gagging



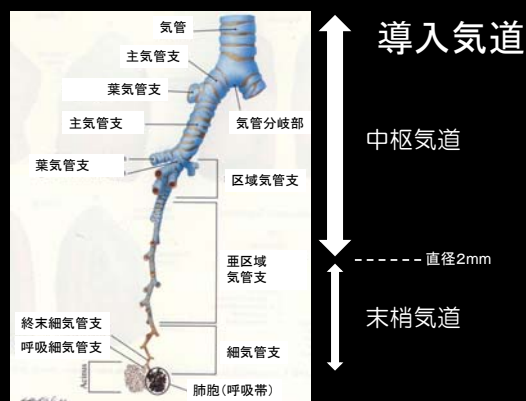
喉咽頭液の喀出、Expectoration



逆くしゃみ



咳



湿咳 Wet cough: 気管支肺炎

乾咳 Dry cough:

発作性咳: 猫喘息

単発性の強い咳: 後鼻漏や咽喉頭炎

ガチョウの鳴声様 Goose honking:
原発性気管虚脱

持続性咳 中枢気道性咳(高音調、高音量):
ケンネルコフ、気管支の圧迫

痰産生性 Productive(高音調、小音量):
慢性心不全、気管気管支軟化症

湿咳



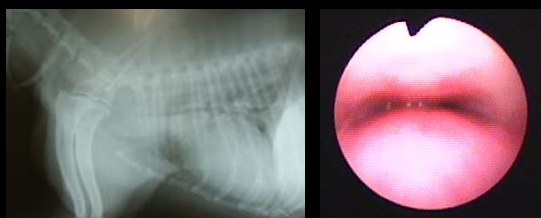
発作性咳



持続性、ガチョウの鳴声様



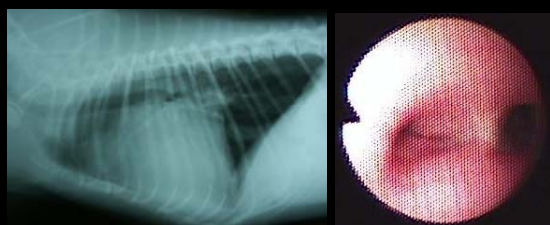
6歳 オス チワワ: 気管虚脱



持続性中枢気道性乾咳



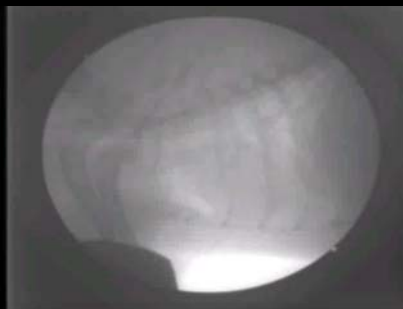12歳 オス チワワ:
左房拡大による左主気管支圧迫



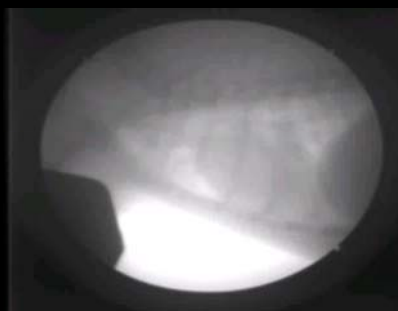持続性痰産生咳



12歳 オス チワワ:
気管気管支軟化症、安静時

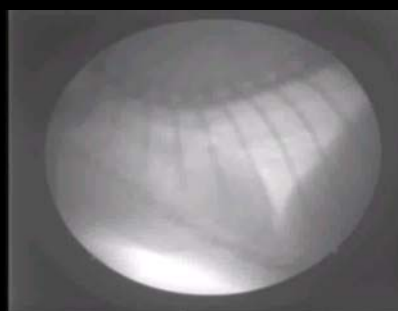

咳時



呼吸困難

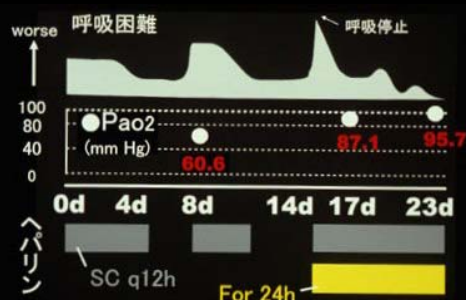
正常呼吸(猫)



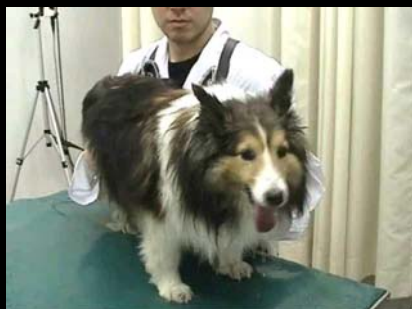持続性パンティング



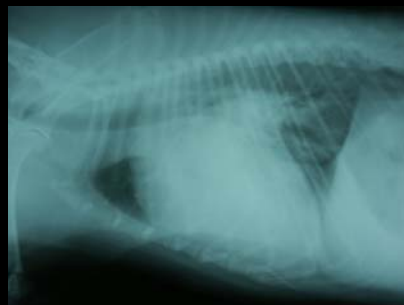12歳 オス ポメラニアン:
肺血栓塞栓症疑い



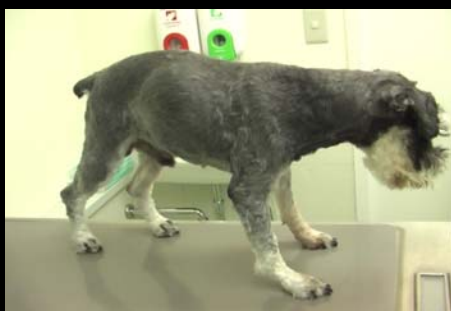持続性パンティング



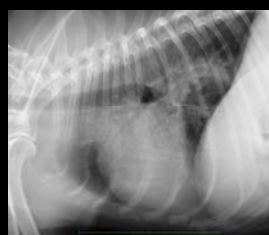10歳 オス シェルティ: 心原性肺水腫(動脈管開存症末期)



浅速呼吸



13歳 オス Mシュナウザー: 特発性肺線維症

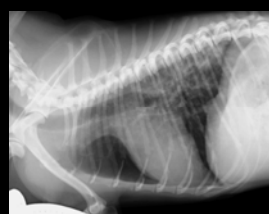


| | |
|-------|----------|
| pH | 7.42 |
| Pco2 | 37 mmHg |
| Po2 | 60 mmHg |
| Sao2 | 90.6 % |
| AaDo2 | 46 mmHg |
| CRP | 6.7mg/dl |

努力性呼吸

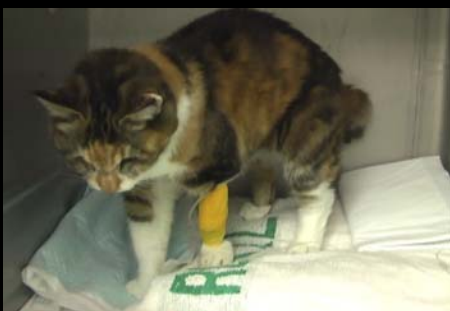

6歳 オス パピヨン: 特発性肺線維症

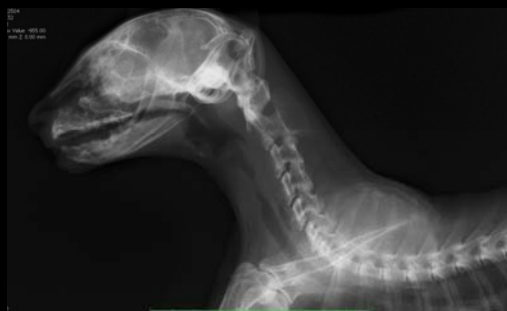

| | |
|-------|----------|
| pH | 7.46 |
| Pco2 | 37 mmHg |
| Po2 | 58 mmHg |
| Sao2 | 90.8 % |
| AaDo2 | 47 mmHg |
| CRP | 9.2mg/dl |

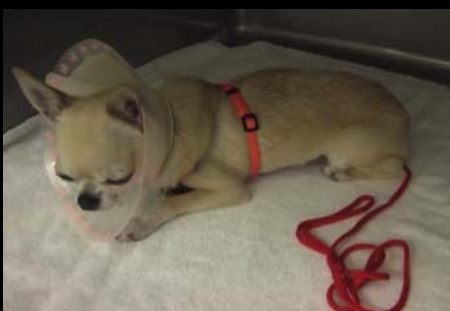吸気努力



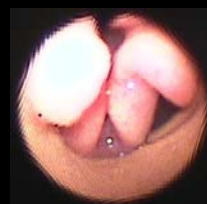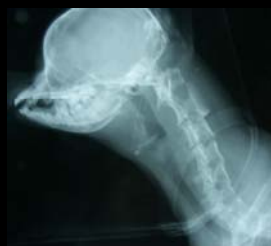20歳 メス 雑種猫:悪性気管狭窄



吸気努力



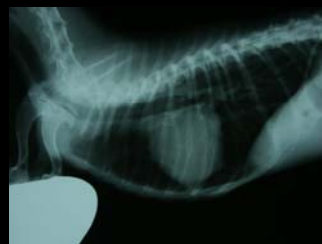8歳 メス チワワ:喉頭虚脱



呼気努力

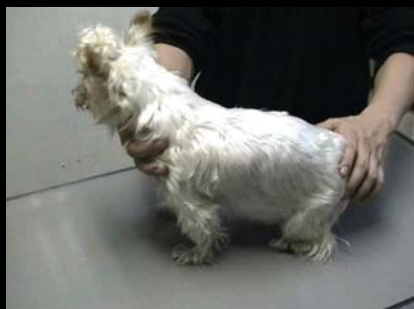

4歳 メス Mダックス:COPD

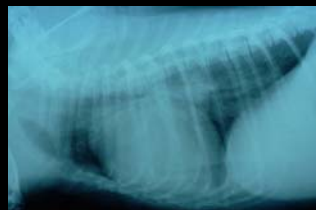

pH 7.33
Pco2 60 mmHg
Po2 47 mmHg
Sao2 78.2 %
AaDo2 33 mmHg
CRP 1.15mg/dl

呼気努力

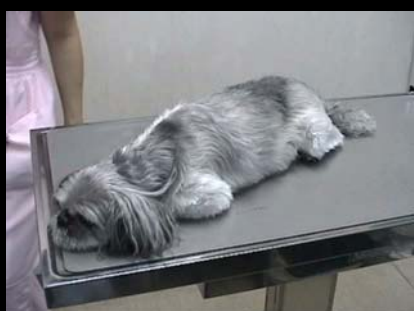

15歳 メス ヨーキー: COPD

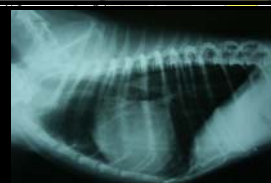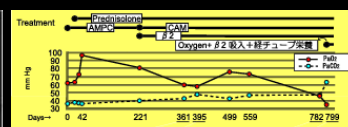

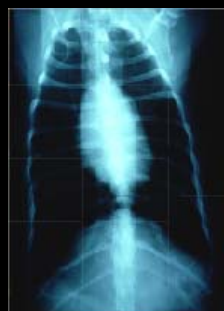
pH 7.36
 Pco2 55 mmHg
 Po2 48 mmHg
 Sao2 82.0 %
 AaDo2 40 mmHg

奇異呼吸



10歳 オス 犬 シーズー: COPD



呼吸器診療で重要なこと！
 念入りな問診と身体検査

観察！！

基礎から学ぶ犬猫の呼吸器セミナーのご案内

対象：臨床獣医師、3年以上経験のある動物看護士、獣医科に携わる企業関係者
 日程：平成24年12月
 定員：各部につき
 講師：城下 幸
 平成24年12月
 犬猫の呼吸器疾患の
 ●体系的診断と治療
 平成25年1月2
 犬猫の呼吸器疾患の
 ●聴診 ●打診
 平成25年2月
 犬猫の呼吸器疾患の
 ●ビデオ透視検査



