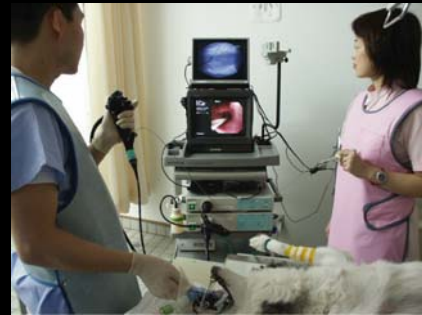

細径気管支鏡を用いて摘出した 犬猫の気道異物の4症例

相模が丘動物病院・呼吸器科
城下 幸仁

www.sagamigaoka-ac.com

気管支鏡検査



www.sagamigaoka-ac.com

症例1

雑種猫、7歳、メス
体重: 2.90 kg

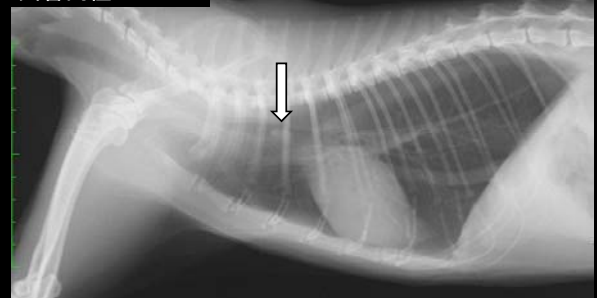
主訴

急性呼吸困難
気管内塊状陰影

pHa	7.34	(7.24~7.45)
Paco2	54 mmHg	(26~41)
Pao2	78 mmHg	(88~118)

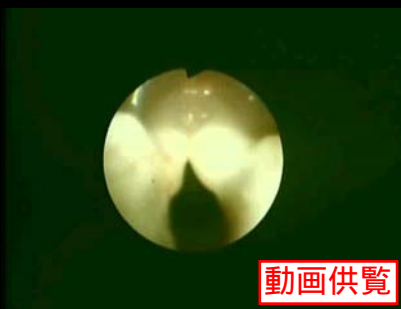www.sagamigaoka-ac.com

気管内径 5.9mm



www.sagamigaoka-ac.com

気管支鏡検査および異物摘出



動画供覧

www.sagamigaoka-ac.com

摘出した異物



www.sagamigaoka-ac.com

症例2

雑種猫、13歳、メス

体重: 3.22 kg

主訴

急性の喘鳴

気管内塊状陰影

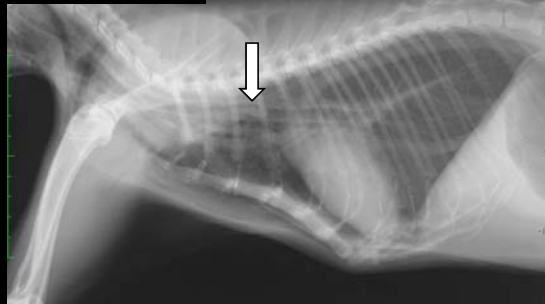
pHa 7.30 (7.24~7.45)

Paco₂ 44 mmHg (26~41)

Pao₂ 88 mmHg (88~118)

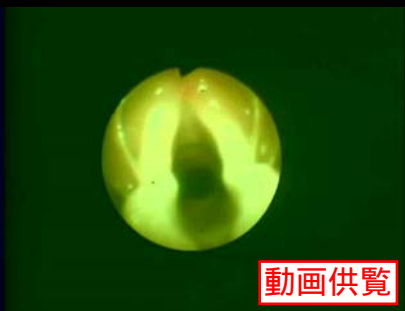www.sagamigaoka-ac.com

気管内径 5.3mm



www.sagamigaoka-ac.com

気管支鏡検査および異物摘出



www.sagamigaoka-ac.com

摘出した異物



www.sagamigaoka-ac.com

症例3

シーザー、5歳、メス

体重: 5.98 kg

主訴

急性咳漱

胸部異常陰影

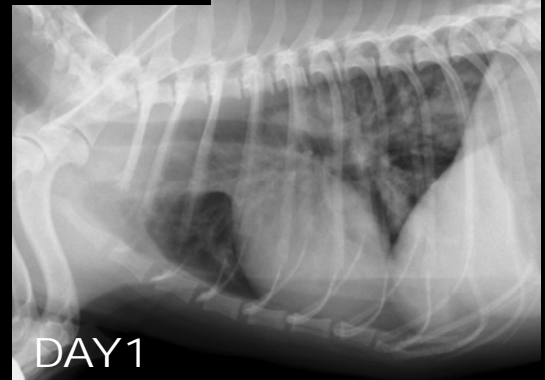
pHa 7.41 (7.35~7.45)

Paco₂ 31 mmHg (29~39)

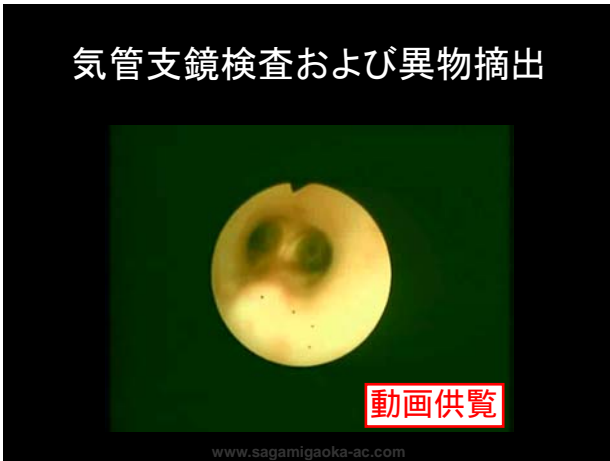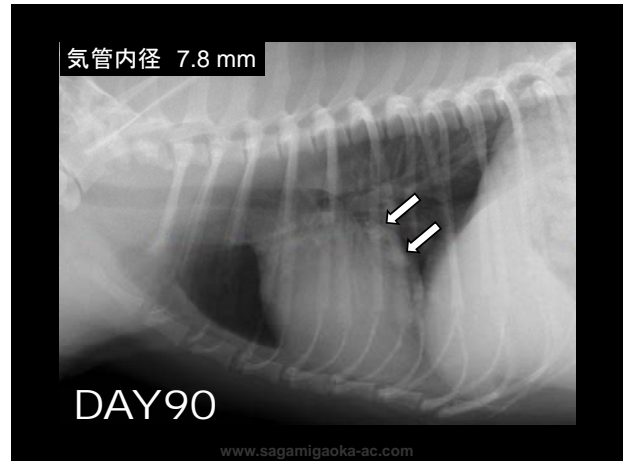
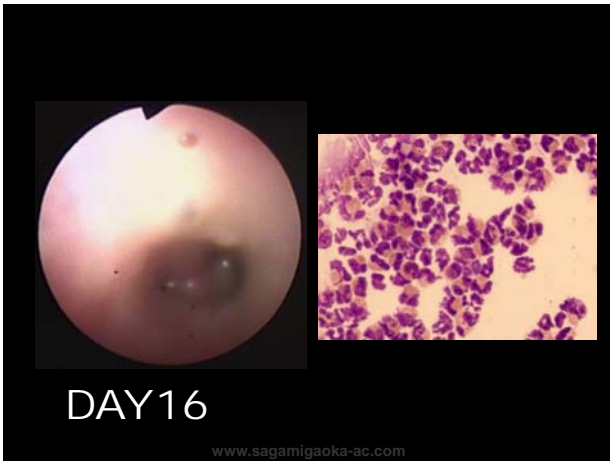Pao₂ 59 mmHg (80~100)

www.sagamigaoka-ac.com

気管内径 7.8mm



www.sagamigaoka-ac.com



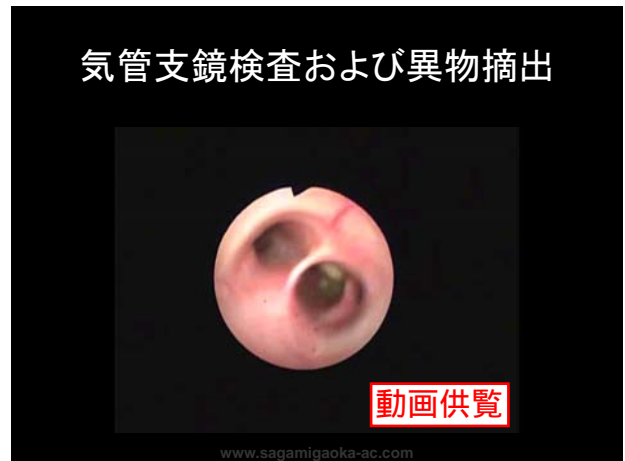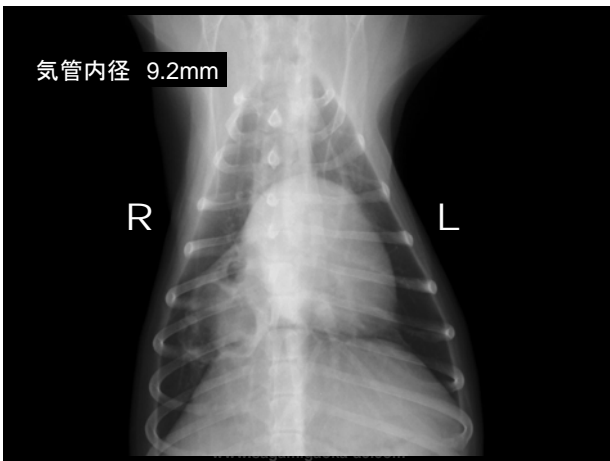
症例4

アメリカンコッカースパニエル、7歳、メス
体重: 5.72 kg

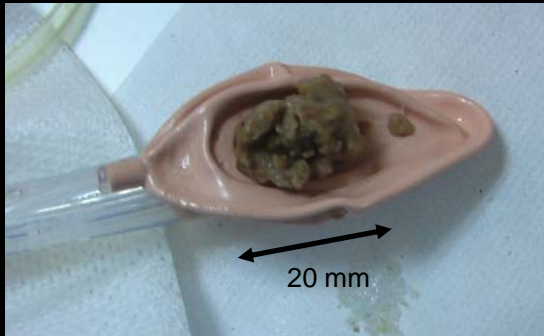
主訴
急性咳漱
限局性胸部異常陰影

pHa	7.42	(7.35~7.45)
Paco2	29 mmHg	(29~39)
PaO2	86 mmHg	(80~100)

www.sagamigaoka-ac.com



摘出した異物



www.sagamigaoka-ac.com

結語

- ・ 犬猫の気道異物を気管支鏡にて診断および回収できた4例を経験した。
- ・ 獣医療において気管支鏡下に塊状の気道異物回収は技術的に困難と報告されているが、今回の4症例では、侵襲なく、回収可能であった。

www.sagamigaoka-ac.com