

気管支鏡にて診断・治療した 猫の気管内異物の1例

Endoscopic removal of
a tracheal foreign body in a cat

城下幸仁
(相模が丘動物病院・呼吸器科)

www.sagamigaoka-ac.com

症例

雑種猫

メス

7歳

主訴:呼吸困難、胸部異常陰影

www.sagamigaoka-ac.com

問診

3週間前に突然呼吸困難になった。
室内外出入り自由

www.sagamigaoka-ac.com

身体検査

BW 2.90kg BCS:2
T37.6°C P:心音聴取不可 R:44/分

咳なし、
肺音粗励、
胸式吸気努力、
呼気努力、
胸部気管で喘鳴音あり

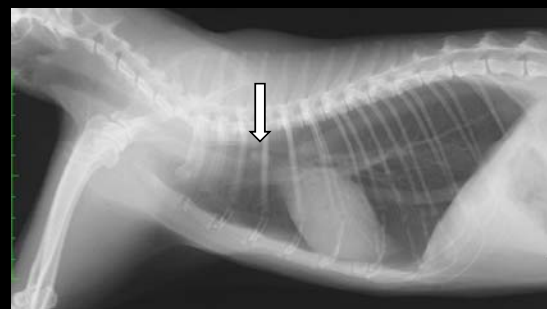
www.sagamigaoka-ac.com

動脈血ガス分析

pH	7.34	(7.24~7.45)
Pco2	54	(mmHg) (26~41)
Po2	78	(mmHg) (88~118)
[HCO ₃ ⁻]	28.4	(mmol/L) (14.5~20.5)
Base Excess	1.9	(mmol/L) (-12.5~-1.4)
AaDo2	12	(mmHg) (0~20)

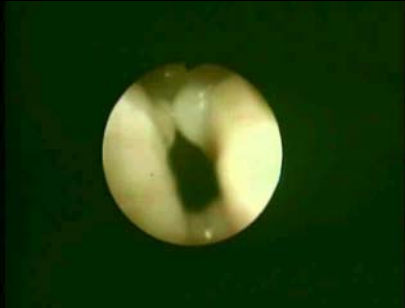www.sagamigaoka-ac.com

胸部X線検査所見



www.sagamigaoka-ac.com

気管支鏡検査、気道内処置



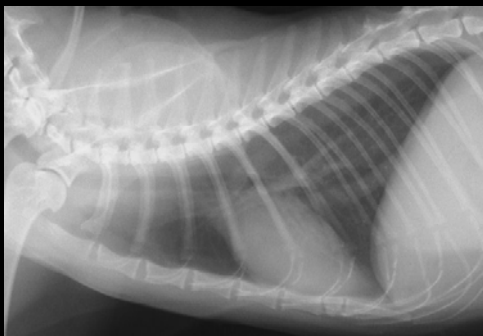www.sagamigaoka-ac.com

摘出した異物



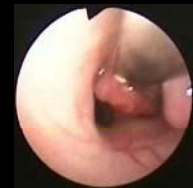www.sagamigaoka-ac.com

異物回収後（第3病日）



www.sagamigaoka-ac.com

キュレット



- 粘膜病変の細胞診を行う。
- 再使用可。

www.sagamigaoka-ac.com

気管内異物

- ・ 猫が多い。犬ではまれ。
- ・ 小石が多い。小枝、植物片、花弁なども報告あり。
- ・ 気管支鏡は診断のみ。摘出は困難。
- ・ 外科手術、透視ガイド下にバルーンカテーテルや硬性鏡用把持鉗子を用いて摘出されている。

References

1. 米澤 寛: 第24回 動物臨床医学会年次大会プロシーディング, 129-130, 2003
2. Padrid PA, McKiernan BC: Small Animal Endoscopy, 2nd ed, Mosby, 377-396, 1999
3. Goodnight ME: J Am Vet Med Assoc, 237, 689-694, 2010
4. Tivers MS, Moore AH: J Small Anim Pract, 47, 155-159, 2006
5. Tenwolde AC: J Vet Intern Med, 24, 1063-1068, 2010
6. Zambelli AB: J S Afr Vet Assoc, 77, 45-50, 2006

www.sagamigaoka-ac.com

結語

- ・ 猫の気管内異物を気管支鏡にて診断、回収した1例を経験した。
- ・ 侵襲なく、迅速に処置が可能であった。

www.sagamigaoka-ac.com