上気道閉塞性疾患
④ 鼻腔の腫瘍

城下幸仁（相模が丘動物病院 呼吸器科）

鼻腔の腫瘍とは?

鼻腔または副鼻腔に生じた腫瘍を言う。鼻腔内の腫瘍は二次的に前頭洞やほかの副鼻腔に進展することがもっとも多いが、副鼻腔内に原発する場合もある[1)]。

一般診療、腫瘍科、放射線科との連携

当院呼吸器科では目前の患者の呼吸困難をただちに緩和することを第一の目標としている。鼻腔内腫瘍は、持続性stertor、睡眠呼吸障害、鼻出血を伴った慢性鼻炎などの上気道閉塞を示す鑑別疾患の１つとして常に念頭に置いているが、呼吸器科が負うべき任務は、緊急状況の初期安定化、鼻鏡検査による鼻腔内異物や炎症性疾患との鑑別、病理組織診断までと考えている。腫瘍に対するその後の治療は、飼い主との緊密性や深い専門知識や経験が非常に重要となることから、速やかにかかりつけ医に委ねている。詳細な画像診断や特殊治療が必要な場合には、腫瘍科や放射線科に専門診療を依頼する。したがって、原則として根治療法まで当院呼吸器科で鼻腔内腫瘍症例を担当することはない。詳細な疫学データや生存期間、根治療法については腫瘍科や放射線科の専門分野の文献を参考にしてもらいたい。

呼吸器科での鼻腔の腫瘍

おもな症例の所見を図１～20に示した。残念ながらすでに終末的状況に至っており、呼吸症状緩和のみを求められる場合もある。また、ただちに呼吸困難を改善するために上気道開存の緊急外科処置が必要なこともある。そのような症例を１つ紹介する（36ページへ続く）。

シー・ズー、雄、12歳齢。
4カ月前より運動不耐、2カ月前からストライダー、1週間前より睡眠呼吸障害あり不眠状態が続き、呼吸器科紹介受診。

図１　来院時、図に示すように常に傾眠症状があるが、入眠時に頭が下がると上気道閉塞症状が生じ、すぐに頭を挙上し自ら覚醒する動作を繰り返していた。重度の低酸素血症を呈し（Pa_{O_2} 59mmHg、AaD_{O_2} 56mmHg）、衰弱していた

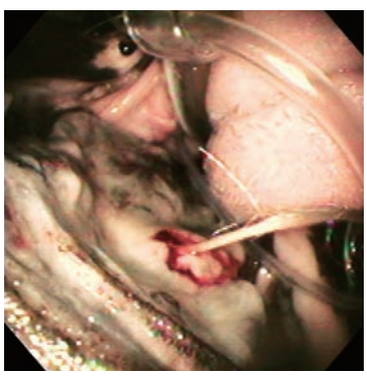

図２　同症例の軟口蓋所見。生検の結果、口腔内悪性メラノーマと診断された

図３　同症例の後部鼻鏡所見。口腔内悪性メラノーマが鼻腔内に浸潤し、後鼻孔を完全に閉塞していた。睡眠呼吸障害の原因と考えられた



図４　同症例は終末的状況と判断し、呼吸症状緩和のため永久気管瘻設置術を実施した。一般状態および呼吸症状は著明に改善した。退院後２カ月、呼吸困難や睡眠障害なく在宅で過ごすことができた。図は第14病日の退院時の様子を示す

パグ、雌、10 歳齢。
1 カ月前より睡眠呼吸障害あり、睡眠不足が続き呼吸器科受診。前医にて、1 カ月前にＭＲＩ検査で頸部リンパ節（下顎リンパ節、内側咽頭後リンパ節）の腫大が認められ、リンパ節吸引にて悪性メラノーマと診断されていた。受診時、軽度の低酸素血症を呈し（Pao_2 74mmHg、$AaDo_2$ 42mmHg）、衰弱していた。
本症例も終末的状況と判断した。飼い主は緊急の呼吸症状緩和を求めたので永久気管瘻設置術を実施した。一般状態および睡眠呼吸障害は著明に改善した。頸部リンパ節腫大による瘻孔閉鎖を防ぐため、在宅で間欠的に気管切開チューブを設置することにした。退院後約 7 週間、在宅で呼吸困難や睡眠障害なく過ごすことができた。

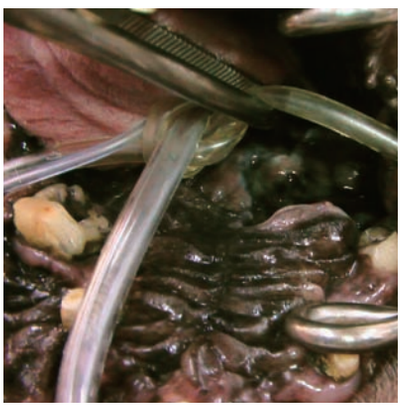

図 5　口腔内所見。硬口蓋の一部と軟口蓋の大部分が悪性メラノーマにより潰瘍化していた

図 6　後部鼻鏡検査所見。後鼻孔部は黒色化を伴って内方に隆起し、後鼻孔を閉塞していた

図 7　術後 14 日目の退院前の様子。一般状態および呼吸症状は著明に改善した

雑種猫、雄、13 歳齢。
3 カ月前より持続性 stertor あり。対症療法による効果が限定的であり呼吸器科紹介受診。FeLV、FIV ともに陰性。

図 8　後部鼻鏡検査所見。右外鼻孔より 8Fr カテーテルを挿入している。後鼻孔周囲粘膜に多数の大小不同結節病変が認められた

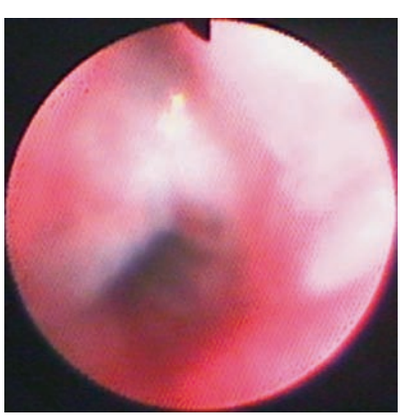

図 9　前部鼻鏡検査所見。左鼻腔後部に灰白色の隆起病変が認められた

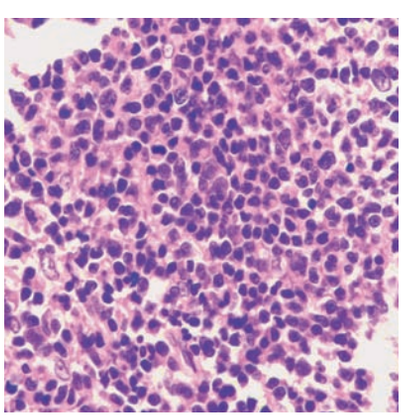

図 10　生検標本の病理組織所見（HE 染色×400）。クロマチン豊富な円形不整形核と、狭く濃染する細胞質を有するリンパ球様の腫瘍細胞は、個々バラバラで特定の配列を示さないび漫性の増生を示し、核分裂像が認められた。悪性リンパ腫と診断された。さらに免疫染色およびクロナリティー解析によって B 細胞由来と判明した。本症例は腫瘍科紹介となった

ウェルシュ・コーギー・ペンブローク、雌、12 歳齢。2 カ月前より粘稠鼻汁を伴い持続性 stertor を示すようになった。対症療法の効果が限定的であり呼吸器科紹介受診。

図 11　後部鼻鏡検査所見。後鼻孔は粘稠分泌物で閉塞していた

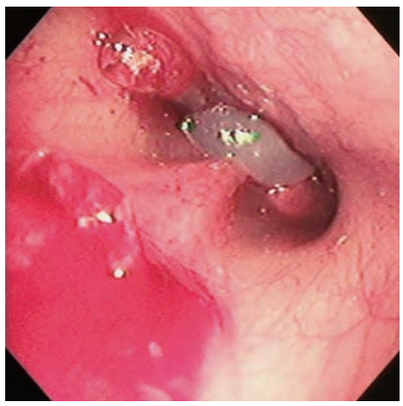

図 12　同後部鼻鏡検査所見。8Fr カテーテルを外鼻孔より挿入し粘液を吸引すると、鼻中隔をまたぐように白色膨大した粘膜部分と、そのすぐ鼻腔側に赤色隆起病変（カテーテルの反対側）がみられた

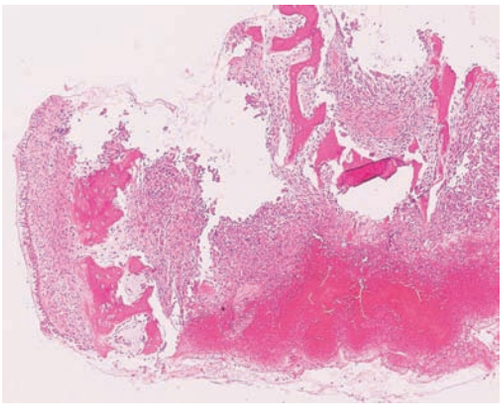

図 13　赤色病変部の生検標本の病理組織所見（HE 染色× 40）。類骨組織を含む、鼻腔粘膜が得られ、一部で束状配列した腫瘍細胞が増生していた。白色部は壊死が中心となっていた

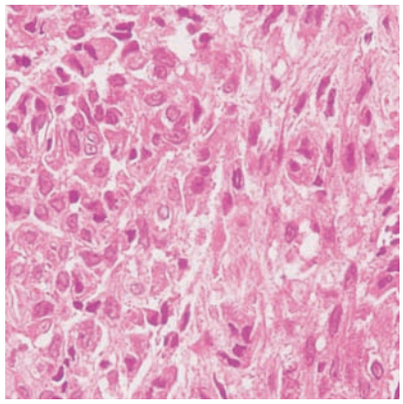

図 14　図 13 の強拡大所見（HE 染色× 400）。クロマチン豊富で大小不同な卵円形異型核を有する紡錘形の腫瘍細胞が束状配列で密に増生していた。間葉系由来の悪性腫瘍性病変が疑われた。本症例は腫瘍科紹介となった

アメリカン・ショートヘアー、雄、17 歳齢。
5 カ月前よりくしゃみあり、3 カ月前より鼻汁、鼻出血を伴い、持続性 stertor を示し呼吸困難となる。対症療法での効果は限定的であり呼吸器科紹介受診。

図 15　後部鼻鏡検査所見。両側後鼻孔を閉塞する表面平滑で柔軟な隆起病変がみられた

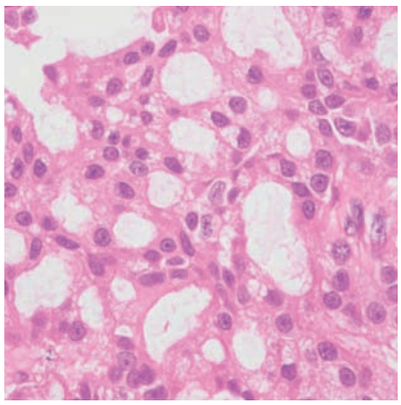

図 16　病変部生検標本の病理組織所見（HE 染色× 400）。粘膜下の間質においてクロマチン豊富で核小体明瞭な卵円形異型核を有するがん細胞が、不規則な小腺腔配列で密に増生していた

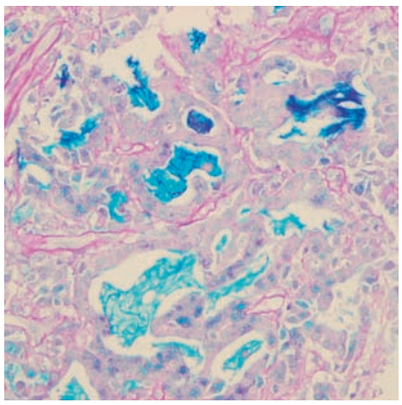

図 17　生検標本の病理組織所見（アルシアンブルー・PAS 染色× 200）。腺内腔面にはアルシアンブルー陽性の粘液の産生がみられた。中分化型の鼻腺癌と診断された

雑種猫、雌、6 歳齢。
2 カ月前より粘稠な鼻汁を伴った stertor 症状があり、次第に呼吸困難が悪化し、対症療法では効果が限定的とのことで呼吸器科紹介受診。

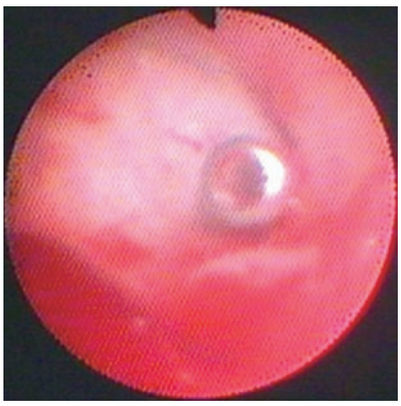

図 18　初診時後部鼻鏡検査所見。後鼻孔を完全に塞ぐ灰白色の隆起病変がみられた。図右横から外鼻孔より挿入した 5Fr 吸引カテーテルがみえる。ただちに鼻咽頭内腹側アプローチにて外科的に後鼻孔部の腫瘍病変を摘出した

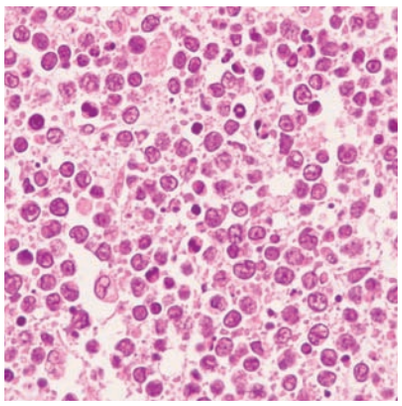

図 19　摘出病変の病理組織所見(HE 染色×400)。クロマチン豊富な円形不整形の腫瘍細胞の核は、血管内皮細胞に、核に比べて小さい成熟小リンパ球様細胞からなり、濃染する狭い細胞質を有し、核分裂像が散在性に認められた。悪性リンパ腫と診断された

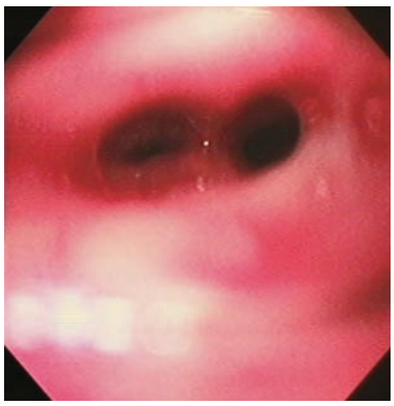

図 20　術後 9 日目の後部鼻鏡検査所見。術後 stertor 症状は軽減したが消失しなかった。確認のため鼻鏡で観察したが、後鼻孔は開存していた。しかし、鼻咽頭粘膜は粘稠な粘液に覆われ、発赤し浮腫状を呈していた。本症例は、継続診療をかかりつけ医に委ねた

1 症例

雑種猫、1 歳 2 カ月齢、避妊雌。1 カ月前よりくしゃみと鼻出血あり、本日食欲、元気なしとのことで来院。室内単頭飼育。定期予防実施。

●初診時検査所見：体重 3.24kg。持続性 stertor あり。鼻出血を伴い黒色柔軟腫瘤が左外鼻孔を閉塞していた（図 21）。CBC および血液化学検査にて PCV34%と軽度貧血、白血球数 28,800/mm^3 と増加。頭部および胸部 X 線では著変はみられなかった。クリプトコッカス抗原陰性、猫白血病ウイルス抗原陽性、猫免疫不全ウイルス抗体陰性。腫瘤生検の病理組織所見にて肉芽腫性炎と診断。

●治療と経過

第 27 病日：鼻閉による呼吸困難症状は急速に進行し、左顔面の変形を伴って鼻出血は悪化し（図 22）、緊急処置を要した。後部鼻鏡検査にて後鼻孔部を閉塞する黄褐色腫瘤が認められた（図 23）。まず、背側アプローチによって鼻腔を露出した（図 24）。鼻腔は塊病変の圧迫によってほぼ膜状になっており骨切開の必要はなかった。分散した血腫様の豆状から板状の塊が鼻腔前部よりかき出され、鼻腔後部では軟骨成分を含んだようなやや固い塊状物が摘出された（図 25）。本来の鼻甲介はこれら塊状物で外方に圧排されていた（図 26）。後鼻孔側の塊状病変が除去できなかったので、次に腹側アプローチにて鼻咽頭を露出した。すぐに黒色と白色のまだら状の有茎性の最大径 17mm ほどの固い塊状物が摘出された（図 27、28）。病理組織検査の結果、鼻腔および鼻咽頭から摘出された組織とも血液凝固物を含んだ炎症性の肉芽組織が認められ、腫瘍性病変は含まれなかった（図 29、30）。同時に鼻腔内ブラシ擦過標本を微生物検査に供し、多くの抗生物質に感受性を示すコアグラーゼ陰性ブドウ球菌が少数検出された。真菌は陰性だった。術後、呼吸症状と食欲は著明に改善した。

第 50 病日：呼吸症状は完全消失し、顔面の形状も正常化した（図 31）。若齢猫発症、鼻出血を伴った鼻閉症状、悪性所見なしとの病理所見より炎症性鼻甲介ポリープ（Inflammatory polyps of the nasal turbinates）と診断した。本疾患は、ポリープ状病変の全切除で予後良好とされている[2)]。しかし、本症例では病勢の進行が速く慎重に経過観察が必要と考えた。

第 141 病日：経過は良好であったが、鼻閉症状が再発したので、鼻鏡検査を行った。後鼻孔周辺に黄褐色の塊病変が再発していた（図 32、33）。内視鏡下生検の結果、やはり炎症性肉芽組織であり、悪性所見はなかった。

第 231 病日：鼻閉症状は進行、悪化し、体重減少や食欲廃絶など、全身状態も悪化していた。鼻鏡検査で後鼻孔部の塊病変は増大し、同部分を閉塞しており（図 34）、再手術を行い切除した。病理組織検査の結果、骨肉腫と診断された。呼吸症状や食欲は再び改善したが、第 253 病日、強直性痙攣が重積し死亡した。

考察

本症例では、鼻腔内塊病変増大の進行が速く緊急外科処置を余議なくされた。当初、呼吸困難緩和のため鼻腔内塊病変の減量を目的に外科処置に踏み切ったが、腫瘍やクリプトコッカス症を除外していたので、若齢猫の鼻腔内の占拠性疾患として念頭に置いていたのは、炎症性鼻甲介ポリープであった。

猫の炎症性鼻甲介ポリープは、若齢猫でごく稀にみられる鼻腔内良性疾患である。多くは 1 歳齢未満で発症し、鼻出血、くしゃみ、持続性 stertor を主徴とし、粘液膿性鼻汁はみられないのが特徴である[2)]。イタリアで多くみられ、筆者の知る

図 21　症例 1 の初診時身体検査所見。鼻出血を伴い黒色柔軟腫瘤が左外鼻孔を閉塞していた

図 22　第 27 病日。左顔面の変形を伴って鼻出血は悪化し、呼吸困難は急速に進行した

図 23　第 27 病日の後部鼻鏡検査所見。後鼻孔部を閉塞する黄褐色腫瘤が認められた

図 24　第 27 病日の術中所見。背側アプローチによって鼻腔を露出すると血腫様の塊状物が鼻腔内を占拠していた

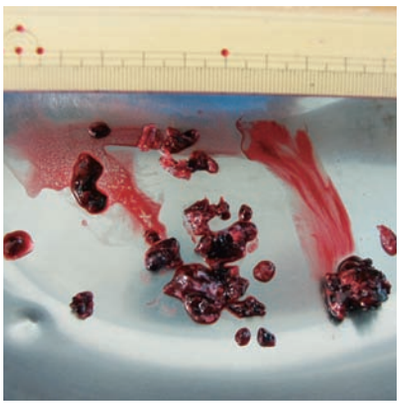

図 25　鼻腔内からの摘出病変。鼻腔前部より分散した血腫様の豆状から板状の塊がかき出され、鼻腔後部では軟骨成分を含んだようなやや固い塊状物（右下）が摘出された

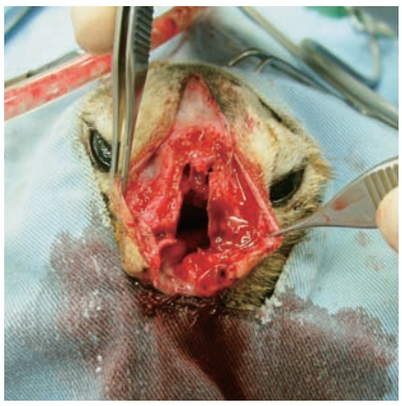

図 26　占拠病変摘出後の鼻腔。鼻甲介は外方に圧排されており空洞状になった

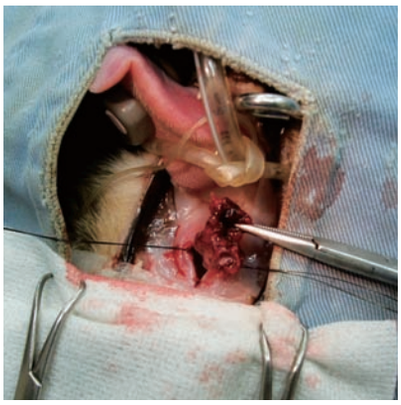

図 27　同時に行った鼻咽頭への腹側アプローチでも塊状物が摘出された

図 28　鼻咽頭から摘出した塊病変。黒色と白色のまだら状の有茎性の最大径 17mm ほどの固い病変であった

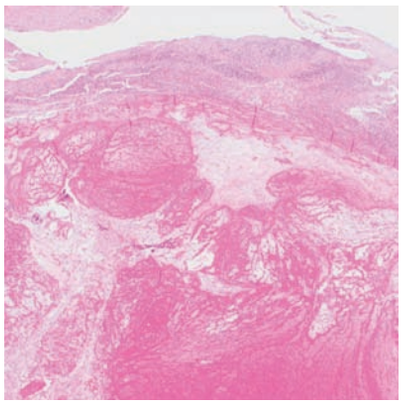

図 29　鼻咽頭病変の病理組織所見（HE 染色×20）。壊死物質とともに好中球を含む血液凝固物が認められた

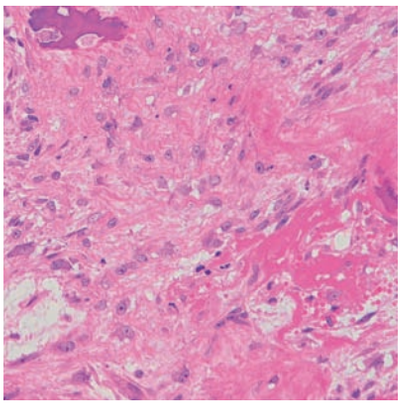

図 30　同部位の病理組織所見(HE 染色× 200)。浮腫状となった幼弱な部分を含む肉芽組織が増生し、軟骨および骨梁組織が巻き込まれていた。腫瘍性病変は含まれず、悪性所見はみられなかった。炎症性肉芽組織と診断された。鼻腔から摘出した病変も同様の病理組織所見であった

図 31　第 50 病日の所見。顔面の変形は消失し、同時に呼吸困難も完全になくなった

図 32　第 141 病日の後部鼻鏡検査所見。後鼻孔部に黄褐色の病変が再発していた。生検で炎症性肉芽組織と診断された。悪性所見はみられなかった

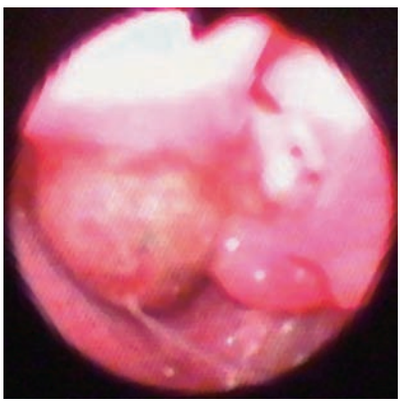

図 33　同日の前部鼻鏡検査所見。鼻腔後部に同様の病変が認められた

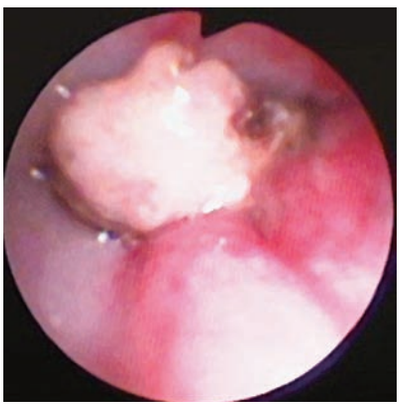

図 34　第 231 病日の後部鼻鏡検査所見。肉眼的には初診時と同様の塊病変が後鼻孔を閉塞していた。生検で骨肉腫と診断された

かぎり北米や日本では報告がない。ごく最近では、同疾患はヒト乳児の軟骨間葉性過誤腫に経過や病理所見が酷似しているので「猫鼻腔内間葉性過誤腫」と命名変更すべきと提唱された[2)]。病理所見がこの文献に詳述されている。過誤腫は一種の奇形であり、悪性化することはない。本邦小児分野では軟骨間葉性過誤腫の報告は 1 例しかなく、臨床経過は術後予後良好であった[3)]。肉眼的には本症例の所見と一致しているが、臨床経過は非常に急であった。外鼻孔にわずかにみえた腫瘤は、わずか 1 カ月足らずで内部で増大し顔面の変形を起こすほどになった。鼻道から塊病変を完全に除去すると呼吸症状は著明に改善した。しかし術後ほぼ 200 日、鼻腔後部で再発し悪性化していた。外科切除によって呼吸症状は再び改善したが、残念ながら神経症状で死亡した。悪性腫瘍の頭蓋内転移が示唆された。

本症例は、炎症性鼻甲介ポリープもしくは猫鼻腔内間葉性過誤腫ではなかった可能性もあり、また非常に稀ではあるが過誤腫が悪性化したのかもしれない。そもそも鼻腔の前部と後部で病態が異なっていたのかもしれない。現在、病理学的に再検討中である。若齢猫での鼻腔内占拠病変ではこのようにポリープ様に増殖する場合があり、緊急処置として外科切除が非常に有効であった。

おわりに

鼻腔内腫瘍は、鼻閉という点では鼻腔内異物や慢性鼻炎と同じ症状を示す。ただし、鼻腔内腫瘍に罹患していた猫は、ほかの鼻道疾患の猫より高齢で、強い呼吸困難、鼻出血、片側鼻汁を示す傾向がある[4)]。異物ならば摘出により予後良好であるが、腫瘍の場合は悪性のものが多く、鼻鏡検査で明暗が分かれる。臨床獣医師は、終末的状況に至る前に、急性の強い鼻閉症状、もしくは 1 カ月以上続く鼻汁や鼻出血には、飼い主にできるだけ早い時期に精査を勧めて欲しいものである。

参考文献：

1)McEntee M.C. : Neoplasms of the Nasal Cavity, In: King L, ed, Textbook of Respiratory Diseases in Dogs and Cats, Saunders : 293-301, 2004.
2)Greci V., Mortellaro C.M., Olivero D., et al. : Inflammatory polyps of the nasal turbinates of cats: an argument for designation as feline mesenchymal nasal hamartoma, J Feline Med Surg, 13: 213-219, 2011.
3)Kato K., Ijiri R., Tanaka Y., et al. : Nasal chondromesenchymal hamartoma of infancy: the first Japanese case report, Pathol Int, 49: 731-736, 1999.
4)Henderson S.M., Bradley K., Day M.J., et al. : Investigation of nasal disease in the cat--a retrospective study of 77 cases, J Feline Med Surg, 6: 245-257, 2004.