気管虚脱／気管・気管支軟化症

Yukihito Shiroshita, DVM, PhD
城下幸仁
犬・猫の呼吸器科
〒252-0001　神奈川県座間市相模が丘6-11-7

はじめに

1960年にLeonardによって完全に気管が扁平化したポメラニアン２例が報告され[1]，獣医療に「気管虚脱」の語が登場した。以来60年近く代表的な犬の気管疾患として認識されているが，現在の獣医療では，「気管虚脱」は「気管が背腹方向に異常につぶれやすい状態(a condition of excessive collapsibility of the trachea)」が認められたとき全般に用いられている[2]。Leonardの報告のように原発性としても生じうるが，他の気道肺疾患に付随して生じる二次性である場合にも「気管虚脱」の語が使用されるようになり[3]，混同が生じている。咳は気道に生じた基礎疾患が咳受容体を刺激して生じ，「気管虚脱」は咳の増悪要因になりうるが，気管虚脱自体が咳受容体を刺激するわけではないので主因にはならない。二次性気管虚脱の場合，基礎疾患を診断治療することで，咳や「気管虚脱」を改善させる。気管・気管支軟化症は「気管虚脱」の１つである。本稿では，一般的に診断されている「気管虚脱」は，動的頸部気管虚脱(dynamic cervical tracheal collapse: DCTC)，原発性気管虚脱(primary tracheal collapse: PTC)，気管・気管支軟化症(tracheobronchomalacia: TBM)の３つに分類できることを示し，それぞれの臨床的特徴と咳との関連，適用すべき治療法に関して述べる。

気管の構造

気管は管状構造であり，体格に応じ幅２～８ mm程度の硝子軟骨からなる個々の気管軟骨輪が輪状靭帯で連結され，喉頭の輪状軟骨直下から気管分岐部まで連なっている。輪状靭帯は軟骨輪の幅の約1/4ほどである。気管の背側で軟骨輪は欠損し，その部分は一層の平滑筋と結合組織で補填され膜性壁と呼ばれる(**図１**)。膜性壁は伸展性に富み，気管内陰圧亢進や気管外圧亢進時には強く内方に陥入する。表面は，杯細胞を含む偽重層線毛円柱上皮で裏打ちされ，上皮細胞間には神経線維末端が伸び気道刺激のセンサー，すなわち咳受容体(正確には，急速適応肺伸展受容体)が存在し，異物，分泌物，接触などの機械的刺激，刺激性ガスの吸引などの化学的刺激，炎症メディエーターによる刺激に反応し，反射的に咳を引き起こす。

気管虚脱の機序と原因

この頑丈な気管が「つぶれる」原因には，①気管軟骨の軟化の素因がある，②気管内圧<<気管外圧，③気管外からの圧迫，が挙げられる(**図２**)。③は気管狭窄と呼ばれるので，①と②が「気管虚脱」の機序といえる。ヨークシャー・テリア，ポメラニアン，チワワ，トイ・プードルなどの小型犬種の若齢期と中年齢期に好発するが[2]，なぜか気管軟骨が柔らかい猫ではほとんど生じない。小児患者で認められる先天性気管・気管支軟化症は，気管軟骨の未成熟と捉えられており，気管軟骨の発育とともに治癒することが多く[4]，犬の気管虚脱とは病態が異なるように思える。従来，遺伝性，栄養性，神経性，炎症性要因が考えられてきたが[2]，1988年のDallmanらの報

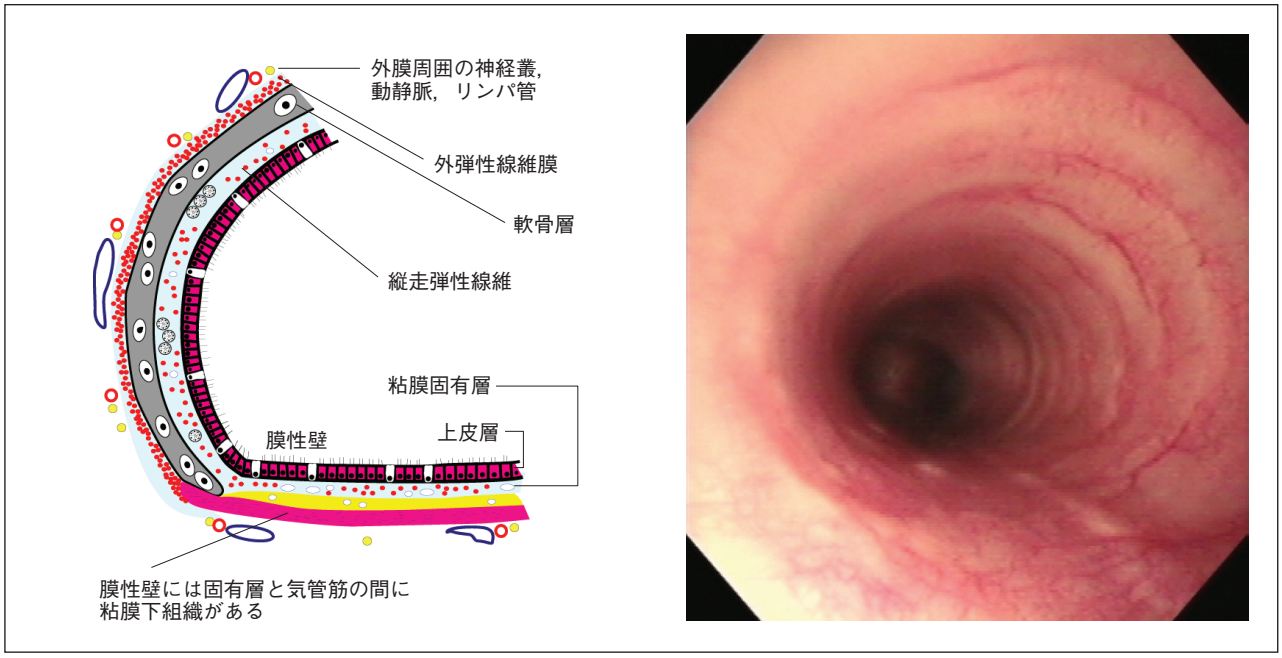

図１　犬の気管の構造
杯細胞を含む偽重層線毛円柱上皮で内張され，馬蹄形の気管軟骨および膜性壁で管腔が支持されている。上皮下粘膜固有層に縦走弾性線維が均等に密に分布し，その間に気管腺，気管支静脈に流入する毛細血管網，リンパ球などの炎症細胞が存在する。毛細血管は気管内面では輪状靭帯部と膜性壁で濃密に発達し，気管軟骨表面では疎になっている。ヒトほど縦走ひだは明瞭ではなく，むしろ浮腫や炎症や狭窄によって顕著に生じてくる。気管支鏡で透見できるのは約0.5 mm程度で粘膜固有層の深さに相当する。上皮層が正常であれば，縦走弾性線維や毛細血管の走行を観察することができるが，扁平上皮化生が生じると光沢が減少し，粘膜固有層内を透見できなくなる。

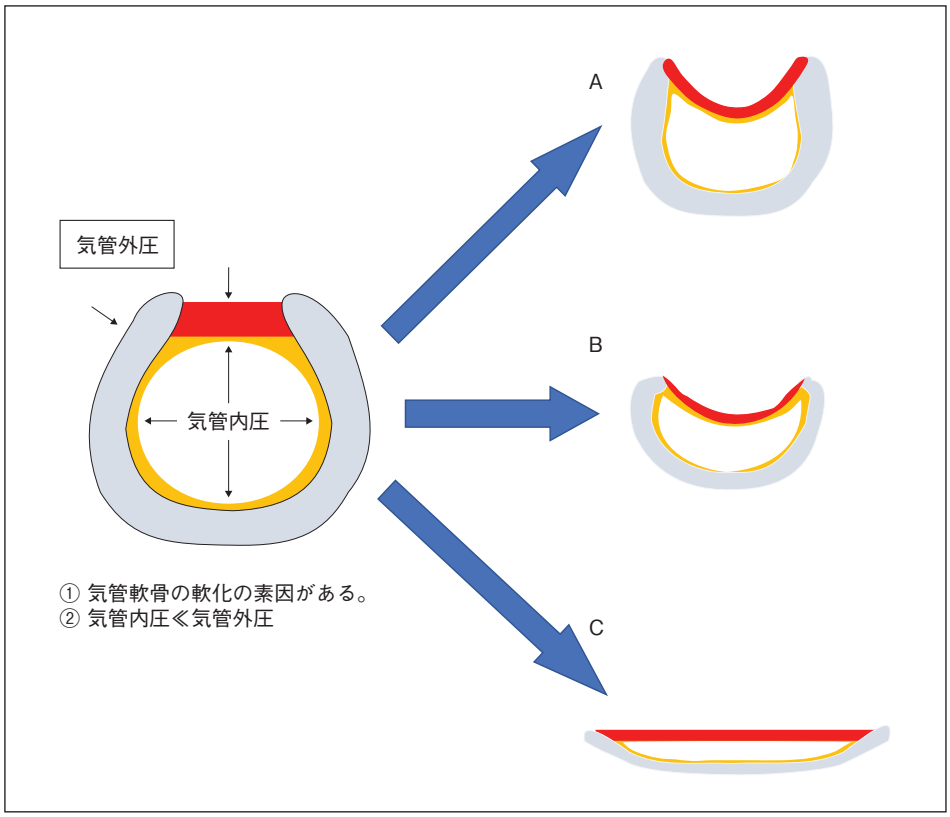

図２　気管虚脱の要因
気管軟骨の軟化により気管が扁平化し（C），気管軟骨の軟化がなくとも気管外圧＞＞気管内圧によって膜性壁が陥入して生じる（A）。２つの要因がともにある程度作用すれば両者の特徴を示す（B）。

告により，気管虚脱の犬の気管軟骨には正常犬に比べ軟骨細胞が少なく，グルコサミノグリカンなどの軟骨基質成分が減少し，さらに軟骨基質の電顕的構造異常が認められることがわかった[5]。このように原発性気管虚

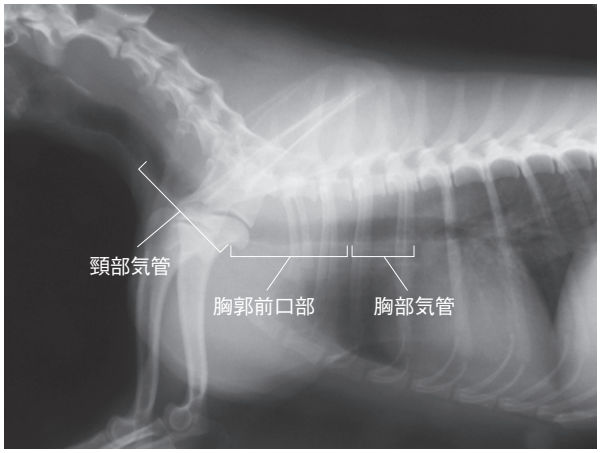

図3　犬の気管虚脱の分類
犬の気管を３つの領域に分けた。頸部気管で動的頸部気管虚脱，胸郭前口部で原発性気管虚脱，胸部気管で気管・気管支軟化症が生じる。

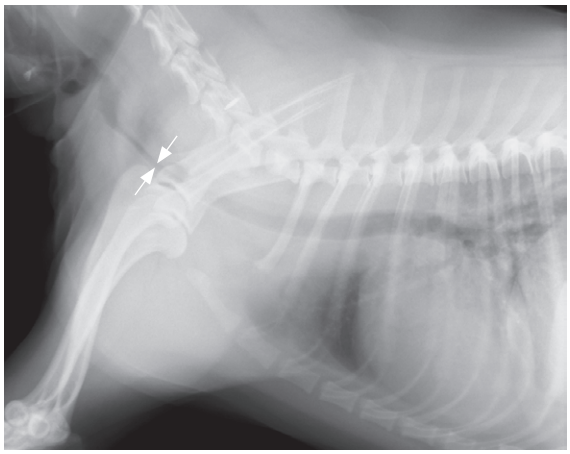

吸気時

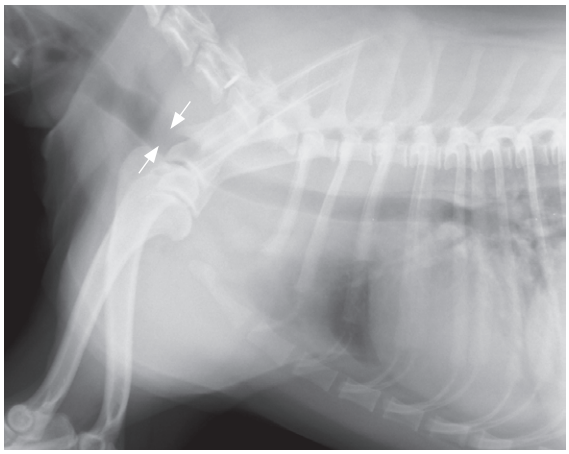

呼気時

図4　動的頸部気管虚脱：胸部X線所見
ポメラニアン，４歳，雄。吸気時にのみ頸部気管が虚脱する（矢印）。動的頸部気管虚脱は胸部X線検査所見にて吸気時頸部気管径が呼気時頸部気管径の3/4以下を示す病態と定義する。

脱がある一方，気管軟骨輪の剛性は保たれていても，②の機序によって二次性気管虚脱が生じる。後者は，吸気と呼気で気管内圧と気管外圧の差が変化する動的要因で生じている。呼吸相間の動的変化は，上気道および末梢気道の閉塞によって生じることが気道の病態生理から解明されている[2]。

気管虚脱の分類

従来の気道の病態生理[2]に従うと，「気管虚脱」は，その発症部位にて頸部気管，胸郭前口部，胸部気管に分け(**図3**)，それぞれの部位で生じる以下の３つに分類することができる。それぞれ病態が異なるので，治療方針が異なる。

1．動的頸部気管虚脱

上気道閉塞疾患に伴い，吸気時に頸部気管が虚脱する。胸部 X 線検査所見にて吸気時頸部気管径が呼気時頸部気管径の 3/4 以下を示す病態と定義する(**図4**)。気管軟骨の形状は保持され，膜性壁が伸長し気管内腔に陥入する。呼気時には気管径は開大する(**図5**)。喉頭が十分に開大していれば，内視鏡検査では膜性壁の伸長の

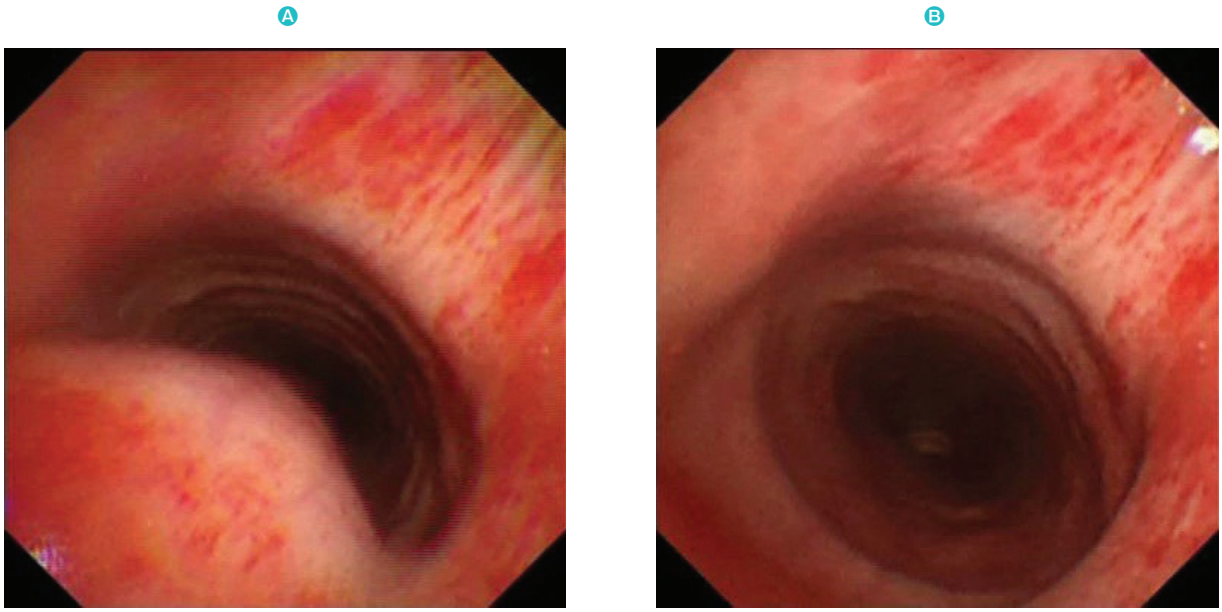

図5　動的頸部気管虚脱：頸部気管の内視鏡所見
ジャック・ラッセル・テリア，10歳，雄。主訴は吸気性異常呼吸音と吸気努力で，短く強い咳あり。最終診断は喉頭狭窄。吸気時に膜性壁が内方に陥入し（A），次の呼気時に膜性壁は正常の位置に戻る（B）。気管軟骨輪に形状変化のないことに注目。

み認められ，吸気時陥入は認められない。興奮時の吸気性ストライダーが主徴となる。自験95例における代表的な基礎疾患としては，咽頭気道閉塞症候群(非短頭種における構造的または機能的な咽頭閉塞があり，いびき・スターター・興奮時ストライダー・睡眠呼吸障害などを引き起こす上気道疾患[6-10]。肥満が原因となることが多い)，喉頭麻痺，喉頭虚脱が挙げられる(**表1**)。動的頸部気管虚脱自体で咳は生じないが，喉頭粘膜を刺激する基礎疾患があれば咳を伴う。

吸気性ストライダーに対する初期対応

徴候悪化時には，高体温となり，咽喉頭粘膜の浮腫が生じたり，咽頭内液が増加し咽喉頭から気管上部に絡んでゼロゼロ音やゴロゴロ音も生じていることもある。まず，徹底したクーリングは必須の初期処置であり，周囲温度を20～23 ℃に保つ。補助的に，酸素療法(酸素濃度25～30 %)やステロイドの単回投与(プレドニゾロン 1.0 mg/kg，皮下投与など)を行うと，さらに効果的である。いびきなど咽頭閉塞の徴候がなければ，これらの処置にアセプロマジン0.05～0.1 mg/kg，皮下投与も加え鎮静化すると，より速やかに呼吸促迫症状が緩和する。

2．原発性気管虚脱

気管軟骨輪自体が扁平化している。胸部X線検査所見にて前後気管径の少なくとも3/4以下を示す病態と定義する(**図6**)。内視鏡検査所見では吸気時も呼気時も気管は扁平化している(**図7**)。気管断面の形状によって，グレードⅠ～Ⅳに分類されている(**図8**)[11]。グレードⅢまでは興奮時に咳が生じる程度で温存治療にて十分管理可能であり[2]，グレードⅣでは運動不耐性や運動時などに両相性ストライダーがみられるようになる。重度原発性気管虚脱は進行すると気管の屈曲(kinking)を生じるようになる(**図9，動画1**)。急性気管感染にて強い持続性咳が進行中に胸部X線検査を行うと，胸郭前口部の気管が扁平化してみえることがある(**図10**)。この場合は，起炎菌を同定し抗菌薬療法を徹底すれば，咳の緩和とともに「気管虚脱」は消失する(**図11**)。急性感染を除外し，随伴気道肺疾患がなく，慢性の両相性ストライダーを示すグレードⅣが原発性気管虚脱の積極的治療の対象となる。

両相性ストライダーに対する初期対応

体表の熱感を伴っていれば，それが増悪因子となるため，まず徹底したクーリングを行う。周囲温度を20～

表1　自験DCTC 95例に認められた随伴気道肺疾患

上気道疾患			
鼻疾患	14	鼻腔の良性狭窄	5
		鼻腔内腫瘍	2
		急性鼻炎	1
		慢性特発性鼻炎	3
		リンパ形質細胞性鼻炎	2
		根尖周囲膿瘍	1
構造的咽頭閉塞	47	PAOS Ⅰ＋Ⅱ	37
		PAOS Ⅲa	5
		PAOS Ⅲb	5
咽頭疾患（短頭種気道症候群含む）	8	咽頭膿瘍	1
		咽頭腫瘍	2
		咽頭粘液嚢胞	1
		軟口蓋過長	2
		短頭種気道症候群	2
喉頭疾患	34	喉頭麻痺	15
		喉頭虚脱	10
		急性咽喉頭炎	2
		慢性喉頭炎/ILD	1
		喉頭蓋の後傾	4
		反転喉頭小嚢	1
		甲状腺癌	1
合計	103		

下気道疾患			
気管気管支疾患（DCTC，TBM以外）	8	急性気管気管支炎	3
		慢性気管支炎	3
		気管支軟化症/気管支虚脱	1
		心拡大／肥満による多発性気管支軟化症	1
肺疾患	7	肺腫瘍	1
		誤嚥性肺炎	1
		非心原性肺水腫	5
合計	15		
その他			
食道疾患	1	逆流性食道炎	1
合計	1		

2003年４月～2015年12月までの相模が丘動物病院の診療記録より集計

103件の上気道疾患が診断されているのに対し，下気道疾患は15件のみであった。最も多かったのは咽頭気道閉塞症候群，次いで喉頭麻痺であった。
DCTC：動的頸部虚脱疾患，PAOS：咽頭気道閉塞症候群，ILD：間質性肺疾患，TBM：気管・気管支軟化症

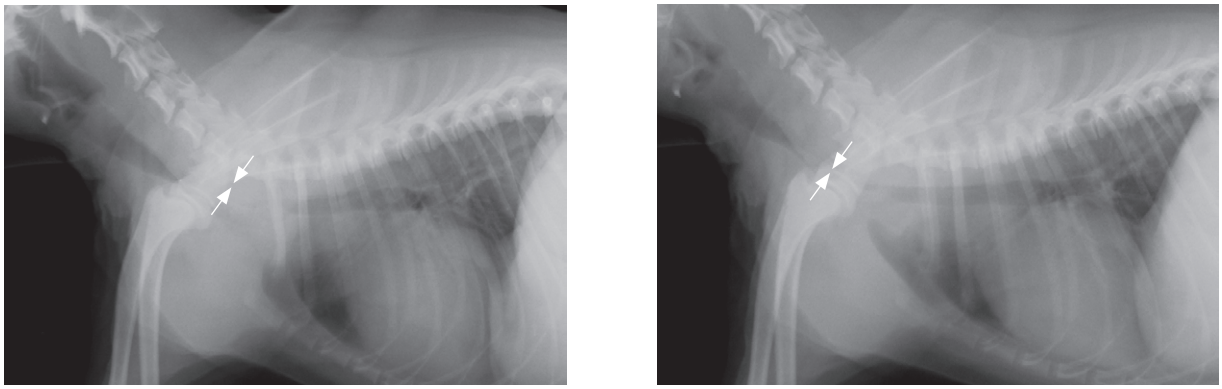

吸気時　　呼気時

図6　原発性気管虚脱：胸部X線所見
ポメラニアン，５歳，雄。胸郭前口部気管が吸気時も呼気時も扁平化する（矢印）。原発性気管虚脱は胸部X線検査所見にて前後気管径の少なくとも3/4以下を示す病態と定義する。

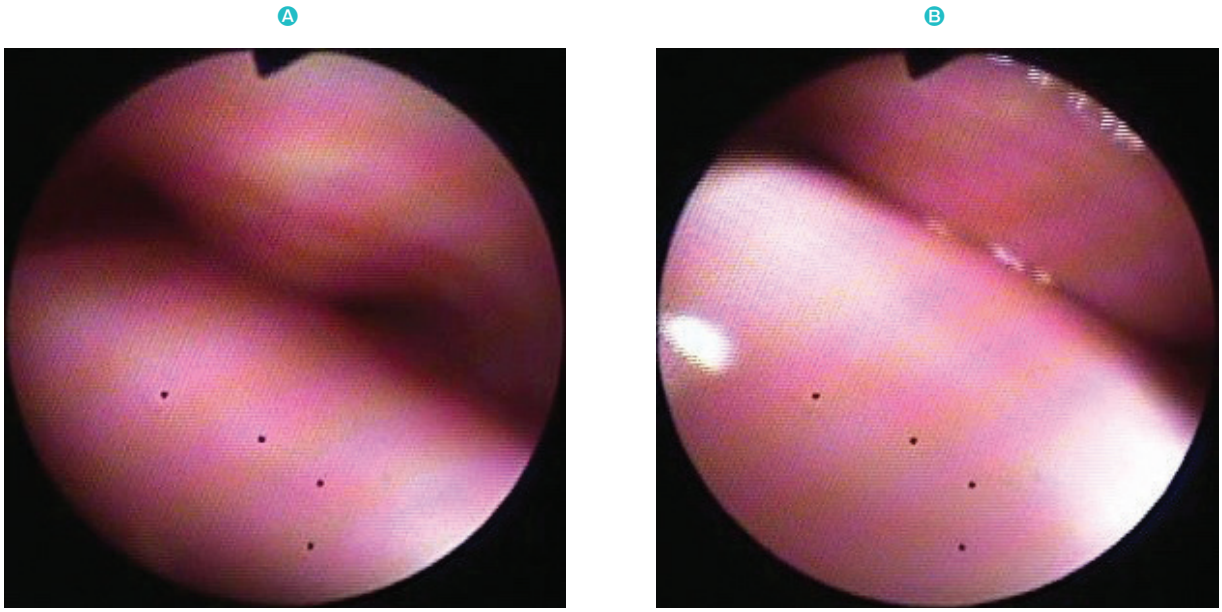

図7　原発性気管虚脱：内視鏡所見
ヨークシャー・テリア，３歳，雄。主訴は運動後持続性両相性ストライダー，咳はない。最終診断はグレードⅣの原発性気管虚脱。吸気時に気管扁平化部がそのまま後退し（A），次の呼気時にそのまま前方に移動する（B）。気管軟骨輪は扁平化し膜性壁も伸展し気管内粘膜は発赤・浮腫を示している。

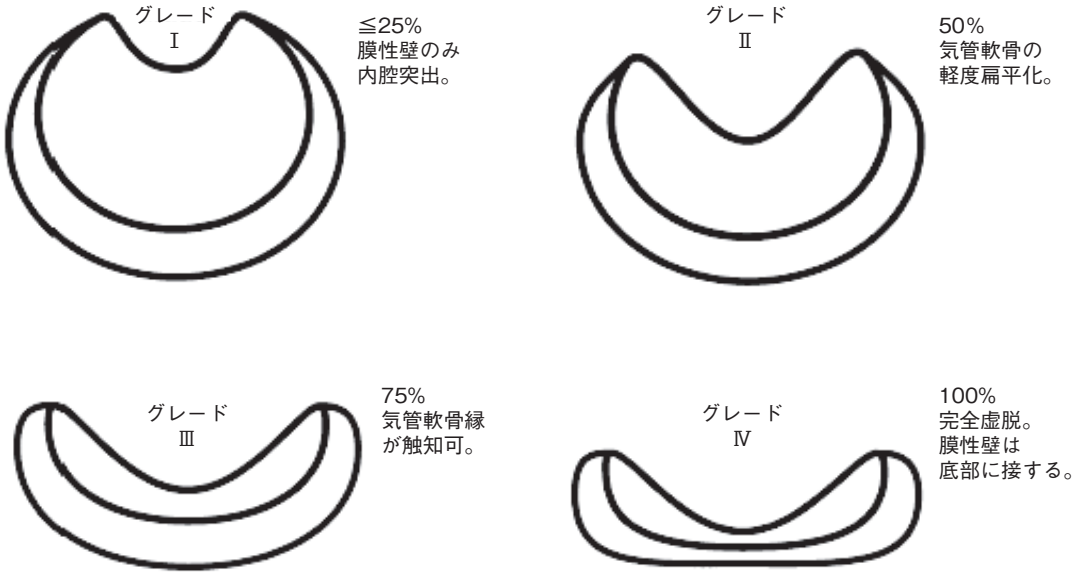

図8　原発性気管虚脱の重症度分類
気管断面の形状によってグレードⅠ～Ⅳに分類されている。（文献11より引用，改変）

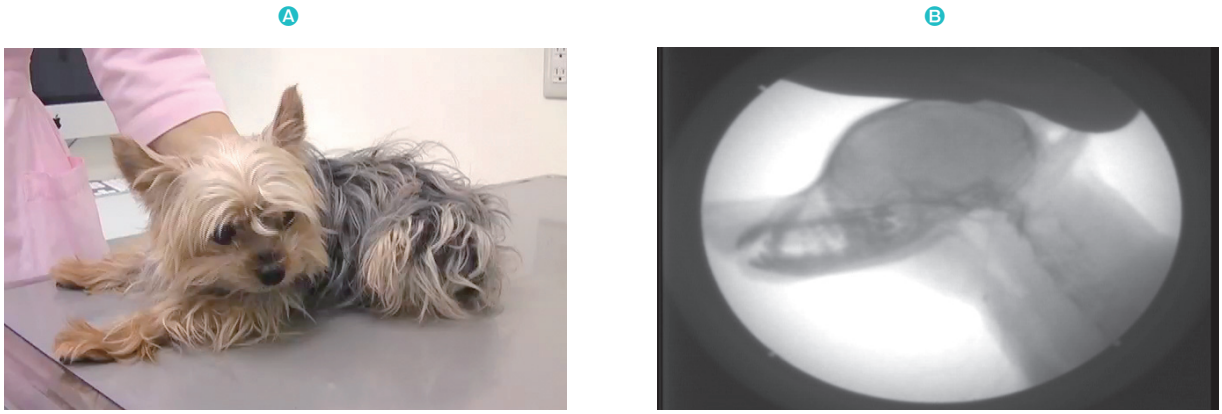

図9・動画1　重度原発性気管虚脱症例の外観と透視X線像
ヨークシャー・テリア，10歳，雌。両相性連続性異常呼吸音が認められ，透視検査では胸郭前口部の気管に吸気時に気管扁平化，呼気時に気管屈曲が認められた（B）。これが高調異常呼吸音の原因と考えられた。

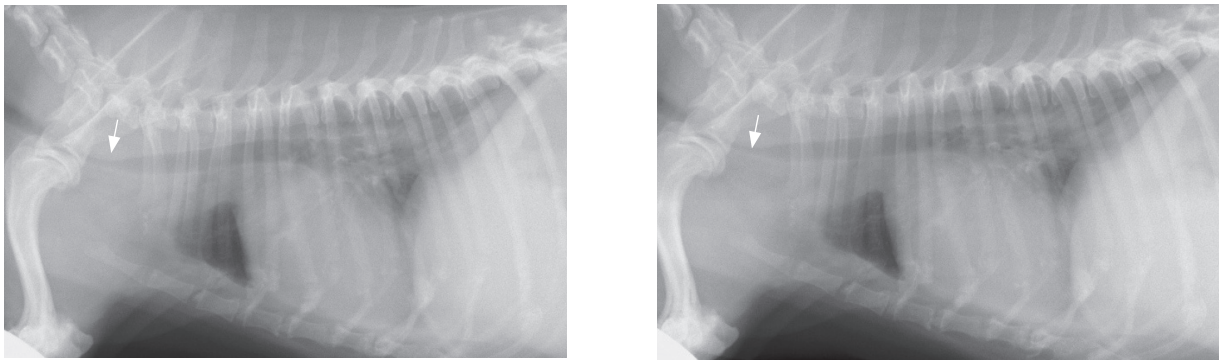

吸気時　　呼気時

図10　急性気管気管支炎症例の胸部X線所見
シー・ズー，15歳，雄。咳の病歴なし。2週間前より対麻痺あり，ステロイドを投与していた。7日前より急性発咳，両相性ストライダーあり，PaO_2：65 mmHg，$PaCO_2$：19 mmHg，$AaDO_2$：66 mmHg。胸部X線検査にて吸気，呼気時とも胸郭前口部の気管に扁平化が認められた（矢印）。

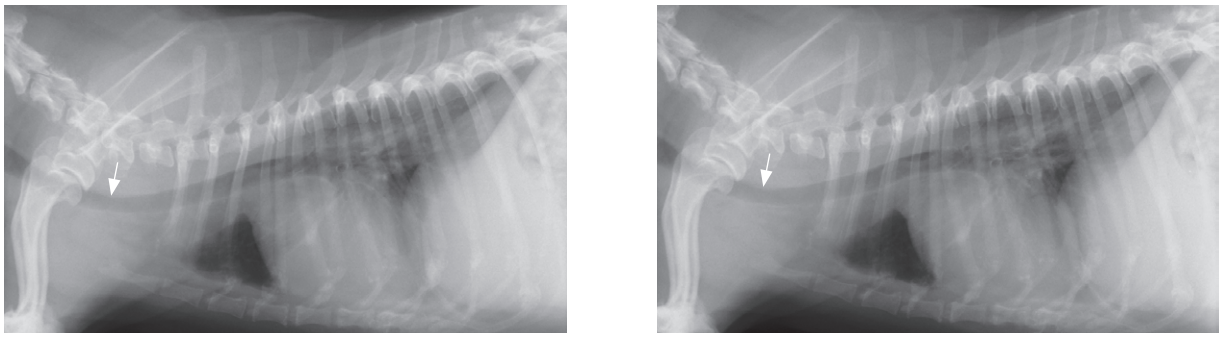

吸気時　　呼気時

図11　図10の症例の治療後の胸部X線所見
ステロイド中止とネブライザー療法で3週間治療した後の胸部X線検査所見。「気管虚脱」は治癒した（矢印）。このときPaO_2：87 mmHg，$PaCO_2$：22 mmHg，$AaDO_2$：38 mmHg，ALP：3,426 U/Lを示し，クッシング症候群関連の過換気が疑われた。

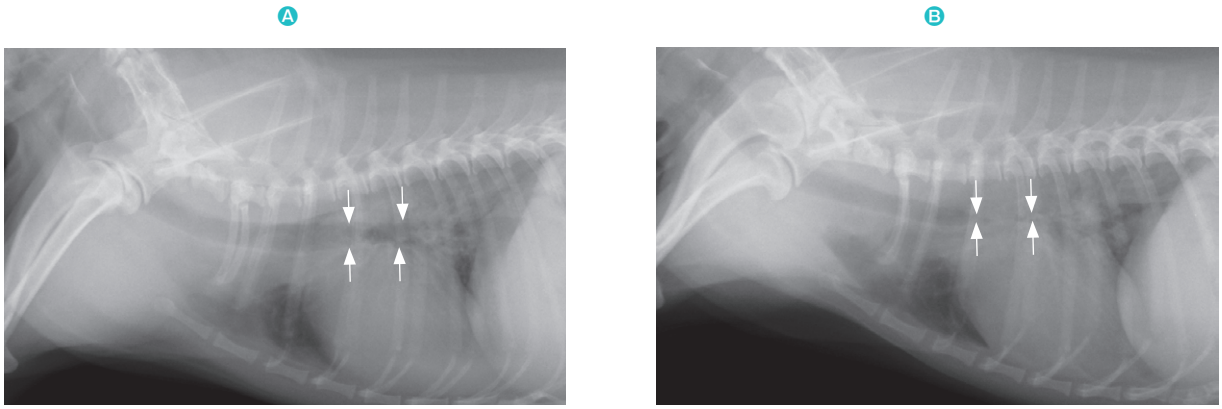

図12　気管・気管支軟化症の胸部X線所見
チワワ，12歳，雄。呼気時に胸腔内気道の虚脱がみられる（矢印）。気管・気管支軟化症は胸部X線検査所見にて呼気時胸部気管径が吸気時胸部気管径の1/2以下を示す病態と定義する。

23 ℃に保つ。扇風機やうちわなどで風を当てることも有効である。高炭酸ガス血症を伴っていることが多いので，高濃度酸素をフェイスマスクで投与すると，急激に高炭酸ガス血症を引き起こし，CO_2 ナルコーシスによる意識障害や呼吸停止を引き起こす可能性がある。したがって，100 % 酸素の近接投与(flow-by)を行うか，ICU装置で温度 20～23 ℃に保ちながら酸素濃度を 30 % 以下に保つ。湿度管理ができれば 30～40 % に維持するとよい。末梢気道病変はかかわっていないので，気管支拡張薬の使用は意味がない。両相性ストライダーは狭窄した気道にさらに浮腫が生じて症状が悪化していることが多いので，ステロイド単回投与(プレドニゾロン 1 mg/kg，皮下投与)は有効である。

3．気管･気管支軟化症

末梢気道病変による呼気努力によって生じる。胸部 X 線検査所見にて呼気時胸部気管径が吸気時胸部気管径の 1/2 以下を示す病態と定義する(**図 12**)。内視鏡検査では，呼気時に主気管支から胸部気管の一部またはすべてが虚脱し，吸気時には気道径は正常か軽度拡大する(**図 13**)。気管支拡張症と異なり必ずしも不可逆化に至っておらず，治療によって改善の見込みがある場合にこの診断名が使用される。持続性痰産生咳が主徴である。自験 51 例における代表的な基礎疾患は，慢性気管支炎と心拡大 / 肥満に伴う多発性気管支軟化症であった(**表 2**)。後者は，胸膜腔内容積制限効果(space occupying effects)による末梢気道閉塞による(**図 14**)。頻度は少ないが，閉塞性細気管支炎，慢性閉塞性肺疾患，びまん性気管支拡張症などの末梢気道病変も気管･気管支軟化症を生じていた。

これらの病態は，成人の後天性気管･気管支軟化症に相当する。後天性気管･気管支軟化症は気管軟骨や気管支軟骨が軟化しているわけではなく，呼気時に，気道外圧が気道内圧より増加することによって生じる形状変化がその病態と考えられ，ヒトでは，肺気腫，慢性喘息でみられるが，先天性気管･気管支軟化症と病態が異なり紛らわしいので，最近では，excessive dynamic airway collapse と呼ぶことが提案されている[12]。したがって，犬の原発性気管虚脱における気管軟骨自体の固定性扁平狭窄とは病態が異なる。

犬の気管･気管支軟化症は，さまざまな強い気流制限や呼気努力を伴う病態の画像または透視所見といえ，その原因を確定しないと治療法は決定できない。呼気努力が消失すれば，胸腔内気道虚脱は消失する。このように気管･気管支軟化症では強い呼気努力が基礎となり，呼気性ストライダーが生じる。呼気努力は末梢気道の気流制限によって生じており，呼気時の気管を安定化させても(例えば，胸部気管内ステント留置)，末梢気道抵抗を改善することはないことがわかっている[13]。胸部気管内ステント留置はまったく意味がないどころか，むしろ咳刺激を増悪させ状態が悪化したり，強い呼気努力によってステントが破損したりするかもしれない。内科的に末

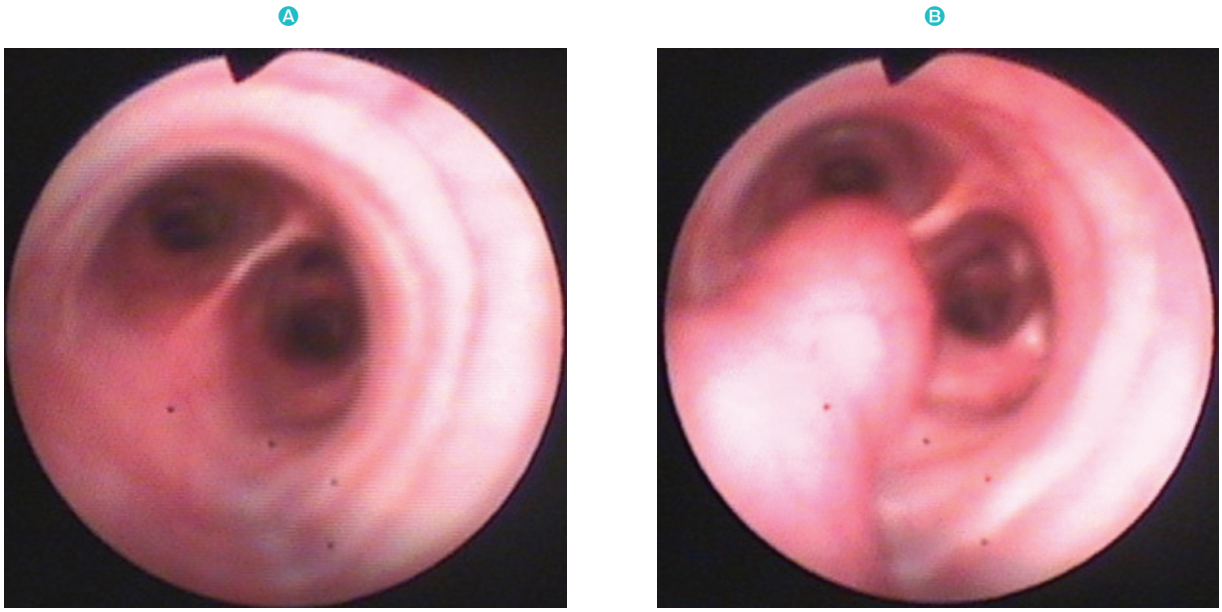

図13　気管・気管支軟化症：気管分岐部の内視鏡所見
ミニチュア・ダックスフンド，7歳，雄。主訴は呼気性喘鳴で10日前より急性発症し症状が続き，咳はない。最終診断は閉塞性細気管支炎。吸気時に胸部気管が開大し（A），次の呼気時に膜性壁が管内に陥入する（B）。気管軟骨輪に形状変化のないことに注目。

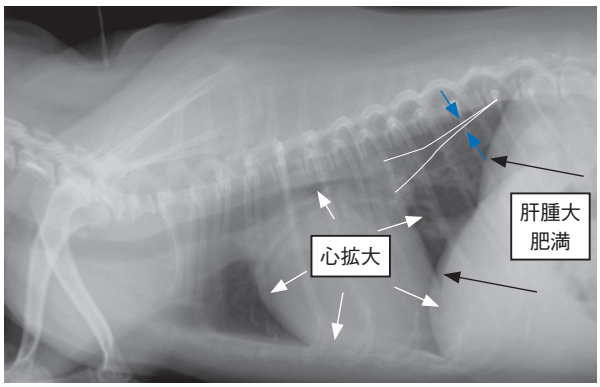

図14　胸膜腔内容積制限効果（space occupying effect）
小型犬などの狭い胸膜腔内では心拡大や肝腫大・肥満などによる肺拡張制限を受け末梢気管支が虚脱する（青色矢印）。

梢気道を拡張させる気管支拡張療法を徹底することが重要となる。ただ，基礎疾患によっては治療困難な場合もあり，必ずしも予後良好ではない。気管・気管支軟化症は犬でよく認められるが，猫ではみられない。その理由はわかっていない。

呼気性ストライダーに対する初期対応

呼気障害により体表熱感を伴っていることが多く，それが増悪因子となるため，その場合はまず徹底したクーリングを行う。周囲温度を20～23℃に保つ。扇風機やうちわなどで風を当てることも有効である。気流制限の病態がかかわっているのでⅡ型呼吸不全の状態にある可能性が高い。酸素投与は必要だが，高濃度酸素をフェイスマスクで投与すると急激に高炭酸ガス血症を引き起こし，CO_2ナルコーシスによる意識障害や呼吸停止を引き起こす可能性があるので，100%酸素の近接投与(flow-by)を行うか，ICU装置で温度20～23℃に保ちながら酸素濃度を30%以下に保つ。湿度は30～40%に維持する。

気流制限に末梢気道収縮反応がかかわっている場合があるので，速やかな効果発現が期待できるβ2刺激薬の注射(ブリカニール注0.01 mg/kg，皮下投与，重症度に応じ15分～8時間ごと)を使用してもよい。また，急性・亜急性気管気管支炎や慢性気管支炎の急性増悪によっても呼気性ストライダーが生じうるので，広域スペクトルで気道移行性の高いニューキノロン系抗菌薬(バイトリル 5 mg/kg，皮下投与，24時間ごと，ビクタスS注2.5～5.0 mg/kg，皮下投与，24時間ごと)でもよい。診断未確定であり，かつ感染が疑われる場合，ステロイドは初期投与しない。十分なクーリング，酸素投与，気管支

表2　自験TBM51例に認められた随伴気道肺疾患

上気道疾患		
鼻腔の良性狭窄		1
リンパ形質細胞性鼻炎		1
短頭種気道症候群代償不全期		1
咽頭炎		1
構造的咽頭閉塞	PAOSⅠ,Ⅱ	9
	PAOSⅢa	2
	PAOSⅢb	1
	PAOSⅢa+b	1
慢性咽喉頭炎		1
喉頭虚脱		1
	合計	19

下気道疾患	
慢性気管支炎	21
心拡大/肥満による多発性気管支軟化症	11
急性/亜急性気管支炎	3
閉塞性細気管支炎	3
COPD（肺気腫含む）	2
びまん性気管支拡張症	2
好酸球性気管支肺症	2
合計	44
食道疾患	
食道異物	1
合計	1

下気道疾患が多く，とくに慢性気管支炎と心拡大/肥満による多発性気管支軟化症がよく認められた。
TBM：気管・気管支軟化症，PAOS：咽頭気道閉塞症候群，COPD：慢性閉塞性肺疾患

拡張薬，抗菌薬投与を数日間行っても著明な効果が得られない場合にかぎり，ステロイド(プレドニゾロン　1 mg/kg，皮下投与)を追加し，少なくとも 12 時間経過観察する。

診断

吸気および呼気相での頸胸部 X 線検査ラテラル像，X 線透視検査および気管気管支鏡検査の肉眼所見，気管支肺胞洗浄液解析にて，動的頸部気管虚脱，原発性気管虚脱，気管・気管支軟化症を鑑別するが，重要なことはさらに基礎となる随伴気道肺疾患を見いだすことにある。とくに呼気性ストライダーを伴う気管支拡張症は画像的に気管・気管支軟化症と重複する点があり，十分な鑑別を要する。２種類または３種類のタイプとも複合して生じることがある。

初期安定化後の治療

動的頸部気管虚脱と気管・気管支軟化症は二次性気管虚脱であり，基礎疾患を治療できれば，「気管虚脱」は改善する。

動的頸部気管虚脱は上気道疾患を診断し治療する。自験 95 例ではステントなどの積極療法はこれまで１例も必要としなかった。例えば，軟口蓋過長であれば軟口蓋切除，咽頭気道閉塞症候群であれば減量を試み，喉頭麻痺であれば片側披裂軟骨側方化術，重度喉頭虚脱であれば永久気管切開術を行う。急性喉頭炎は急性感染症で生じているのでステロイドは禁忌である。睡眠時無呼吸症候群に伴い動的頸部気管虚脱を生じていることがあり，鼻腔内腫瘍や咽頭腫瘍や咽頭虚脱を診断し，原疾患の治療が困難であれば永久気管切開術を行う。適切な処置を行えば，通常１ヵ月程度で吸気時陰圧が減少し，膜性壁の内方陥入が緩和されるので，X 線検査所見にて気管腔拡張が確認でき，同時に吸気性ストライダーは緩和する(**図 15**)。

気管・気管支軟化症に対してはまず下気道感染症を鑑別し，慢性気管支炎が心拡大・肥満により生じていれば胸膜腔内容積制限効果に対処する(**図 16，17**)。閉塞性細気管支炎，慢性閉塞性肺疾患，びまん性気管支拡張症などの末梢気道病変も気管・気管支軟化症を生じる。これらは，感染，気管支収縮，自己免疫疾患による慢性炎症疾患などが関与しているので，診断に応じ，抗菌薬，気管支拡張薬，ステロイド，免疫抑制薬を投与する。

原発性気管虚脱は，急性発症であれば下気道感染症を疑い鑑別し，まず広域スペクトル抗菌薬(バイトリル　5　mg/kg，皮下投与，１日１回など)を投与する。慢性経過をとるものであれば，心拡大や左房拡大に伴う胸膜

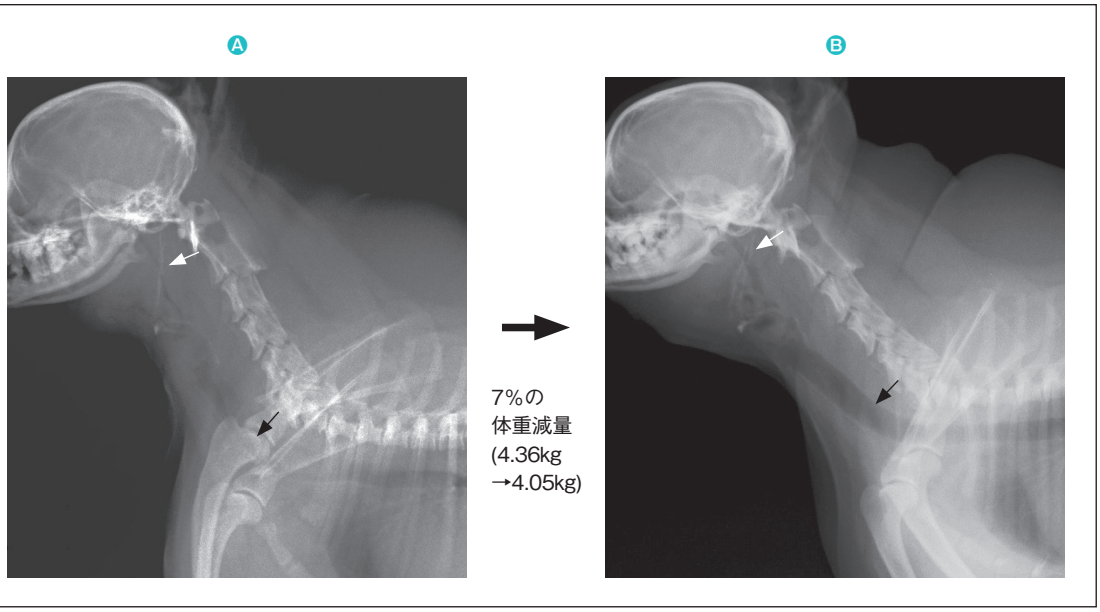

図15　動的頸部気管虚脱に対する減量の効果
ポメラニアン，9歳，雄。ともに吸気時の頸胸部X線検査所見。初診時（A），体重4.36 kg，いびきと吸気性ストライダーを示しX線検査では咽頭閉塞(白矢印)と頸部気管虚脱（黒矢印）が認められた。2ヵ月後（右），減量し体重4.05 kg（－7%），いびき軽減，吸気性ストライダーは消失し，X線検査では咽頭がやや開存し（白矢印），気管虚脱は改善していた（黒矢印）。

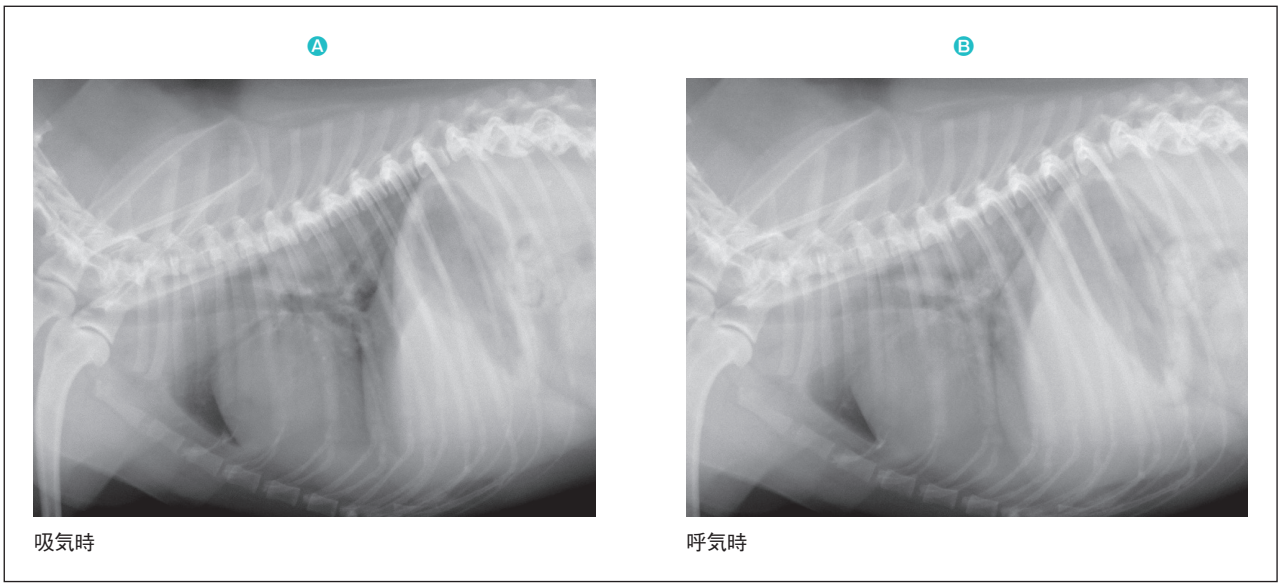

図16　気管・気管支軟化症を示した症例の胸部X線所見
ポメラニアン，12歳，雄。呼気性喘鳴，咳あり。BCS：9/9。肺容積は制限され，肺野すりガラス様陰影あり。呼気時に気管分岐部以降虚脱が認められた。pHa：7.45，PaO_2：68 mmHg，$PaCO_2$：39 mmHg，$AaDO_2$：36 mmHgと肺機能低下を示した。

腔内容積制限効果によって膜性壁の慢性陥入の可能性があるので，循環器診断と治療強化を試みる。グレードⅣの原発性気管虚脱でも，気管扁平化のみならば安静時にはほとんど症状はなく，暑熱環境からの回避，興奮を避ける，頸部圧迫などを避ける，などにより日常生活は可能となる。しかし，軽度の運動や呼吸負荷で，両相性ストライダーが生じ，再発を繰り返すような症例では積極的療法を行う。もし，純粋なグレードⅣの原発性気管虚脱ならば咳は生じない。この点が他の治療を否定し積極的療法を選択する強い理由となる。積極的療法には，気管外プロテーゼ療法や気管内ステント留置がある。

気管外プロテーゼ療法には，古典的な total ring prosthesis（TRP）があるが[14]，これを連続的にらせん状にし，より広く気管を安定化させる polypropylene spi-

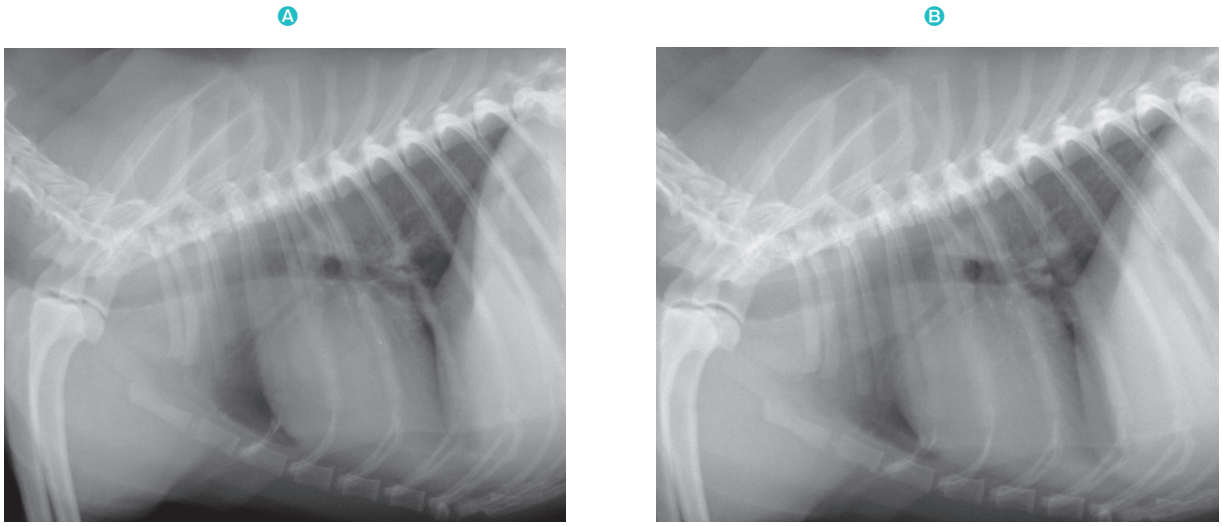

吸気時　　呼気時

図17　図16の症例の減量治療1ヵ月後の胸部X線所見
体重は20%減量された。肺容積は拡大し透過性も改善し，呼気時胸腔内気道虚脱はみられない。呼気性喘鳴は消失した。このときpHa：7.47，PaO_2：89 mmHg，$PaCO_2$：27 mmHg，$AaDO_2$：28 mmHgを示し肺機能も改善した。

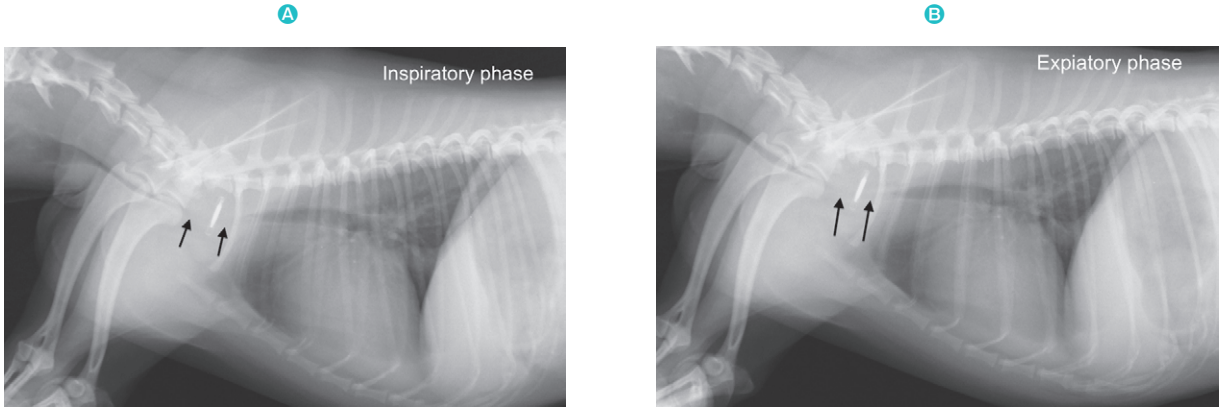

吸気時　　呼気時

図18　気管内ステント留置適応症例の胸部X線所見
ヨークシャー・テリア，5歳，雄，吸気時（A），呼気時（B）ともに胸郭前口部の気管の陰影が消失していた（黒矢印）。原発性気管虚脱と診断した。

ral prosthesis（PSP）法が考案された[15, 16]。PSPは一定の臨床成績は示したものの，術中過程の気管の広範な剥離に対する安全性に疑問が生じ議論となった[2]。これに対し，実験にて気管の広範な剥離処置によって20%の確率で術後3日間のうちに気管全層壊死が生じ死亡したとの研究報告[17]がなされ，気管侵襲性が証明された。反回神経傷害による術後喉頭麻痺も指摘された[18]。本邦では，らせん状気管外プロテーゼの形状や素材を改良した方法での治療例が報告され[19]，最近では気管栄養血管の温存に留意する方法も報告されたが[20]，安全性についての生物学的根拠の解明が待たれる。

一方，気管内ステント留置については，自己拡張型金属ステント（self-expandable metallic stent: SEMS）の形状や素材が人医療で数十年かけて改良・検証されてきて

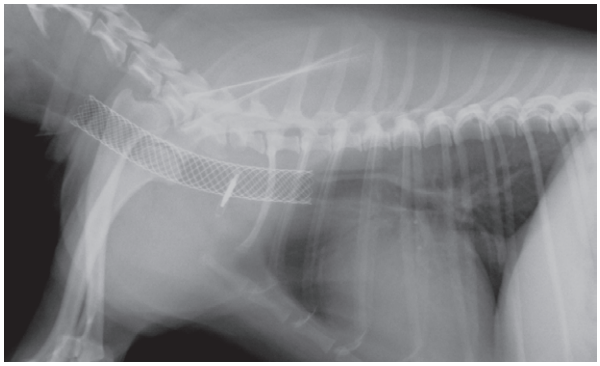

図19　図18の症例の気管内ステント留置後の胸部X線所見
ステントは虚脱部分を適切にカバーした。

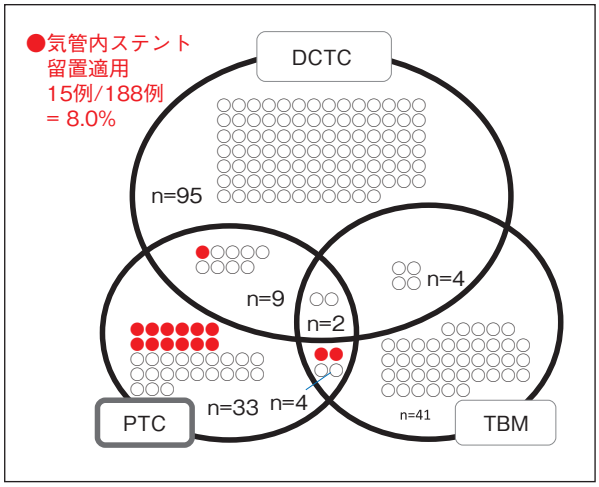

図20　当院における気管内ステント留置適用例
「気管虚脱」を示した犬188例の３パターンの分類と気管内ステント留置を行った症例の比率を示した。複合して生じることもあったが，最も多いのはDCTCで気管内ステント留置は行っていない。純粋なTBMのみでも同様にステント留置は行っていない。ステント留置は純粋なPTCのみに多く行われた。データは，当院にて2003年４月～2015年12月までの集計による。
DCTC：動的頸部気管虚脱，PTC：原発性気管虚脱，TBM：気管・気管支軟化症

おり，2007 年，犬気管用のニチノール製ステント（Vet Stent-Trachea, Infiniti Medical）が米国にて承認された。ニチノール製ステントは気管開存性を維持しつつ柔軟に動物の気管の動きに対応でき，従来のステンレスステントの問題であった反応性肉芽腫形成が少ない。透視ガイド下に行うカテーテル治療なので設置は迅速で，侵襲なく，初期改善率が高いので，麻酔リスクのある心疾患や腎疾患患者にも適用可能で，安全かつ確実に気道の安定化を図れる。**図 18，19** に典型例を示した。しかし，獣医療においては長期予後についての情報が少なく，さらに残念ながら必ずしも適切に適用も運用もされていないため，良好な転帰をとったのは 40% にとどまると報告され，その評価は芳しいものではない[21, 22]。

人医療では手技の容易さから不用意な患者選択による SEMS の乱用により，粘液停滞，ステント移動，肉芽腫形成，ステント破損などの後期合併症の頻発[23]が問題となり，2005 年に良性中枢気道閉塞疾患に対しての適用を最大限制限するように FDA（米国食品医薬品局）から警告が出された[24]。とくにその対処法としての SEMS 抜去は粘膜破裂，出血，再閉塞，術後機械換気を要する呼吸不全などの重大な合併症を引き起こしうるとされた[24]。以来，気管・気管支軟化症患者などにはあらゆる精査を行い，SEMS 留置以外の代替治療手段を検討する流れとなり，安易に SEMS 留置は行われなくなった。しかし，悪性腫瘍による気管狭窄や気管支狭窄には，確実・安全・迅速に患者を呼吸困難から解放できることから，SEMS 留置は気管閉塞治療のやむを得ない選択肢の１つとして FDA 警告でも許容されている。獣医療での報告では，まだそのような背景が十分考慮されずに適用されていたかもしれない。

気管内ステント留置は，短時間で安定した結果が得られ，獣医師，動物，飼い主にとって有益な治療手段であるので適用を検討したい。それには，獣医療でも人医療の FDA 警告に従い，「気管虚脱」診療はまず随伴気道肺疾患の診断と治療を優先に考え，SEMS 留置の適用制限に努める必要がある。獣医療での気管内ステント留置の適応を調べるため，筆者は随伴気道肺疾患をすべて否定された重度原発性気管虚脱にかぎってステント療法の適用を試みてきた。2003～2015 年までに，当院呼吸器科にて X 線画像で「気管虚脱」の定義を満たす犬は 188 例であったが，気管内ステント留置適応と判断し実施したのはわずか 15 例（8.0%）にすぎなかった（**図 20**）[25]。合併症は軽度のものを含めて，肉芽腫形成（2/15），破損（2/15），細菌性気管炎（1/15），ステント前後の虚脱形成（5/15）で生じたが，対処可能な範囲であった。筆者の経験では，ステントの移動は 15 例中 1 例も生じなかった。ステント留置後 48 時間以内の死亡例が 1 例あった。これは一時的にシリコン T チューブ留置後に SEMS 留置を行い，気管切開部の皮膚を縫合したために急性皮下気腫が生じ上気道閉塞を呈した。以来，一時的シリコン T チューブ設置自体を行っていない。他の合併症も頻度は高くなく管理可能であった。

気管内ステント留置後の QOL 評価（**表 3**）においては，

表3　気管内ステント留置後のQOL評価に用いられる飼い主の主観評価による転帰分類

転帰評価	咳	ストライダー発症	治療介入
Excellent	なし	なし	不要
Good	許容範囲	なし	状況に応じて
Fair, Type A	頻繁	なし	常に必要
Fair,Type B	頻繁	あり	常に必要
Poor	ステント留置後気道合併症のため死亡		

Sura 2008[21]およびDurant 2012[22]の評価法による。

表4　当院呼吸器科で気管内ステント留置を行った，適応を十分に制限した重度気管虚脱15例の治療転帰

	治療前	24時間後	フォローアップ期間		Sura2008[21]	Durant2012[22]
Excellent	0例	7例	2例	14.3 %	25.0 %	11.1 %
Good	0例	5例	8例	53.3 %	16.7 %	27.8 %
Fair,Type A	1例	2例	2例	14.3 %	41.6 %	50 %
Fair,Type B	14例	0例	2例	14.3 %		0 %
Poor	0例	1例	1例	14.3 %	16.6 %	11.1%

表３の評価基準による。最終的な長期フォローアップ期間において67.6%が転帰良好（Excellent またはGood）であった。これまでの２報告では転帰良好は40%ほどであった[21,22]。

転帰良好(Good)またはきわめて良好(Excellent)は67.6%であり，これまでの報告[21, 22]の40%を大きく上回った(**表4**)。適応についてさらに検討し，①臨床徴候は咳ではなく両相性ストライダーであること，②気管虚脱のタイプは原発性気管虚脱であり，気管・気管支軟化症を伴わない，という条件を満たした10例についていえば，初期改善率100%，60日間生存率100%，平均生存期間46ヵ月間(３～82ヵ月間)，観察中の全経過でのQOL評価では90%が良好(Good)またはきわめて良好(Excellent)となった[25]。この２項目を適応基準とすれば重度原発性気管虚脱に対する気管ステント留置は予後良好であり，人医療のFDA警告に応えられる。咳は重度原発性気管虚脱の徴候ではない。もし咳があれば，随伴気道肺疾患を診断しそれを内科的に治療すべきである。

なお，気管外プロテーゼ療法に関しては，FDA警告のような適応に関する倫理的基準設定が存在しないため，気管内ステント留置による術後成果との比較は困難である。

まとめ

・「気管虚脱」は状態であり，基礎疾患を探す機会と考えるべきであり，「気管虚脱」の画像上の発見は上気道～下気道にわたるさまざまな疾患を考慮する。

・「気管虚脱」は，動的頸部気管虚脱，原発性気管虚脱，気管・気管支軟化症に分類される。執拗な持続性咳と関連するのは気管・気管支軟化症であり，この咳は内科療法で治療し，積極的療法は非適応である。

・動的頸部気管虚脱は，喉頭性咳を引き起こす上気道疾患を有すると咳が生じる。

・純粋な原発性気管虚脱では咳は生じない。咳は他の疾患の合併で生じている。

・原則的に「気管虚脱」に咳を伴った場合，まず内科療法で制御する。

・犬のグレードⅣの原発性気管虚脱，咳なく両相性ストライダー，気管・気管支軟化症なし，の条件を満たせば，気管内ステント留置はきわめて予後良好である。

参考文献

1. Leonard HC (1960): Collapse of the larynx and adjacent structures in the dog. *J Am Vet Med Assoc*, 137:360-363.
2. Mason RA, Johnson LR (2004): Tracheal collapse. In: Textbook of Respiratory Diseases in Dogs and Cats (King LG, ed), pp.346-355, Saunders, St.Louis.
3. Nelson AW (2003): Diseases of the trachea and bronchi. In: Textbook of Small Animal Surgery, 3rd ed (Slatter DH, ed),

pp.858-880, W.B. Saunders, Philadelphia.
4. 古村眞 (2017): 気管軟化症の新たな治療法を目指して―線維芽細胞増殖因子 (b-FGF) の気管内腔投与による気管成長促進―. 日本小児呼吸器学会雑誌 , 28(2):169-174.
5. Dallman MJ, McClure RC, Brown EM (1988): Histochemical study of normal and collapsed tracheas in dogs. *Am J Vet Res*, 49(12):2117-2125.
6. 城下幸仁 (2013): 犬・猫の呼吸器科第 19 回 上気道閉塞性疾患⑮ 咽頭気道閉塞症候群 1.―定義および臨床像―. *InfoVets*, 16:44-49.
7. 城下幸仁 (2013): 犬・猫の呼吸器科第 20 回 上気道閉塞性疾患⑯ 咽頭気道閉塞症候群 2.―発症傾向―. *InfoVets*, 16:56-62.
8. 城下幸仁 (2014): 犬・猫の呼吸器科第 21 回 上気道閉塞性疾患⑰ 咽頭気道閉塞症候群 3.―血液ガスと転帰―. *InfoVets*, 17:63-67.
9. 城下幸仁 (2014): 犬・猫の呼吸器科第 22 回 上気道閉塞性疾患⑱ 咽頭気道閉塞症候群 4.―症例―. *InfoVets*, 17:52-59.
10. 城下幸仁 (2014): 犬・猫の呼吸器科第 23 回 上気道閉塞性疾患⑲ 咽頭気道閉塞症候群 5.―症例―. *InfoVets*, 17:58-69.
11. Tangner CH, Hobson HP (1982): A retrospective study of 20 surgically managed cases of collapsed trachea. *Vet Surg*, 11(4):146-149.
12. Murgu S, Colt H (2013): Tracheobronchomalacia and excessive dynamic airway collapse. *Clin Chest Med*, 34(3):527-555.
13. Anton-Pacheco JL, Cabezali D, Tejedor R, *et al* (2008): The role of airway stenting in pediatric tracheobronchial obstruction. *Eur J Cardiothorac Surg*, 33(6):1069-1075.
14. Hobson HP (1976): Total ring prosthesis for the surgical correction of collapsed trachea. *J Am Anim Hosp Assoc*, 12(6):822-828.
15. Fingland RB, DeHoff WD, Birchard SJ (1987): Surgical management of cervical and thoracic tracheal collapse in dogs using extraluminal spiral prostheses: results in seven cases. *J Am Anim Hosp Assoc*, 23(2):173-181.
16. Fingland RB, DeHoff WD, Birchard SJ (1987): Surgical management of cervical and thoracic tracheal collapse in dogs using extraluminal spiral prostheses. *J Am Anim Hosp Assoc*, 23(2):163-172.
17. Kirby BM, Bjorling DE, Rankin JH, *et al* (1991): The effects of surgical isolation and application of polypropylene spiral prostheses on tracheal blood flow. *Vet Surg*, 20(1):49-54.
18. White RN (1995): Unilateral arytenoid lateralisation and extraluminal polypropylene ring prostheses for correction of tracheal collapse in the dog. *J Small Anim Pract*, 36(4):151-158.
19. 米澤覚 , 矢島信一 , 米澤るり子 , 他 (2003): 犬の気管虚脱の外科的治療法における新形状プロテーゼの発案 . 動物臨床医学 , 11(4):155-161.
20. 末松正弘 , 山城識子 , 福井健人 , 他 (2014): 頸部気管虚脱 Grade-4 35 例に対する外科的矯正術の治療成績 . 日本獣医師会雑誌 , 67(12):942.
21. Sura PA, Krahwinkel DJ (2008): Self-expanding nitinol stents for the treatment of tracheal collapse in dogs: 12 cases (2001-2004). *J Am Vet Med Assoc*, 232(2):228-236.
22. Durant AM, Sura P, Rohrbach B, *et al* (2012): Use of nitinol stents for end-stage tracheal collapse in dogs. *Vet Surg*, 41(7):807-817.
23. Freitag L (2000): Tracheobronchial stents. In: Interventional Bronchoscopy (Bolliger CT, Mathur PN, ed), *Prog Respir Res*, 30:171-186, Karger, Basel.
24. Administration UFaD. FDA Public Health Notification: Complications from Metallic Tracheal Stents in Patients with Benign Airway Disorders. www.jsre.org/info/0801_fda.pdf, 2005. (2018 年 6 月 20 日最終アクセス)
25. 城下幸仁 (2016): 気管虚脱をどうする―気管内ステント設置の適応と成績 . 第 12 回日本獣医内科学アカデミー学術大会講演 .

動画の閲覧方法

動画

本誌の動画は，弊社のオンラインショップ（http://www.interzoo.online/）でご覧いただけます。
「各雑誌の関連動画はこちら」にアクセスし，下記のIDとパスワードを入力してください。

ログインID ➡ jvet1808

パスワード ➡ august0810