■ 治療のカギは「咳を見分ける！　分類する！」

発咳の原因を考える

Text 城下 幸仁

猫が咳を呈す場合の鑑別疾患（図1）

猫の気管支肺疾患

原因を特定できない気管支肺疾患の総称であり、気道閉塞の病態が基礎にあると考えられています[5]。原則として感染症、腫瘍、異物、管外性圧迫などは除外されます。発咳をおもな徴候としますが、２割程度の症例でくしゃみも伴い、また２割程度で呼気性喘鳴も伴うことがあります[5]。猫の気管支肺疾患は、p.40～45のように分類することができます。また、□（p.43）の枠内に示した疾患は筆者が試みている猫の気管支疾患の分類になります（p.41～43：**図2**は除く）。

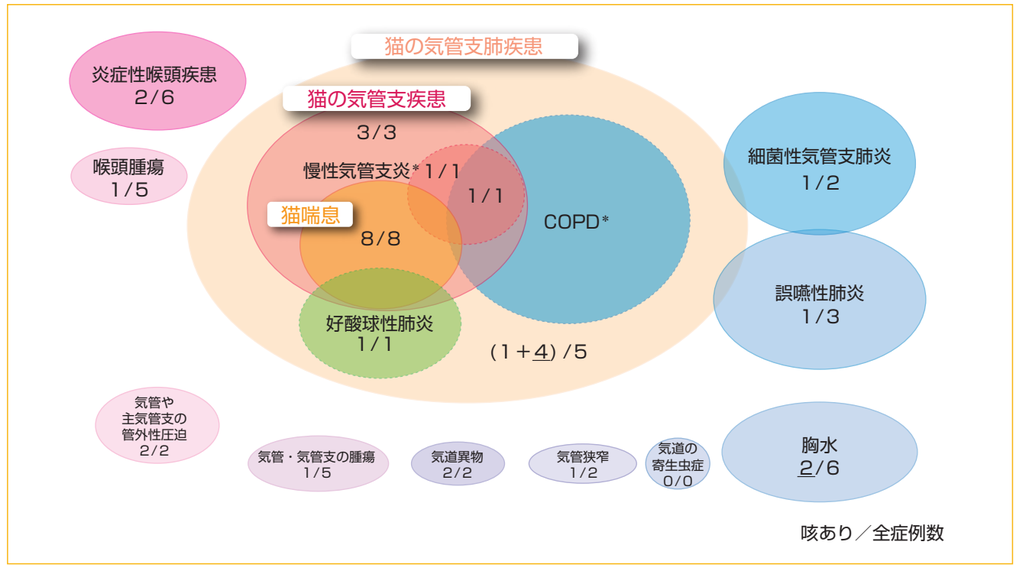

図1　発咳を呈す猫の鑑別疾患
サークルの大きさはおおよその発症頻度を示す。数字は過去10年間で、当院にて猫で発咳を呈し確定診断に至った32例（咳の徴候あり32／全診断症例数52）を示す。
26/32例は気管支鏡検査を実施し、診断を下した（下線なし）。
６/32例は気管支鏡検査を実施できず、症状、動脈血ガス分析、胸部X線検査および臨床経過により確定診断に至った（下線あり）。
猫の気管支肺疾患のカテゴリー以外では必ずしも発咳の徴候を認めなかった。
＊は本文参照→p.43
COPD：Chronic Obstructive Pulmonary Disease、慢性閉塞性肺疾患

猫の気管支疾患

「原因を特定できない下気道疾患であり、肺胞、間質、肺血管または胸膜由来が主体と考えられる疾患を除外する」と定義されています[4,13]。症状としては間欠的な発咳から激しい呼吸困難までを含みます[13]。また、ときにくしゃみを伴います[4]。なお、猫喘息は気管支疾患のカテゴリーに含まれます。

＜猫喘息（症例１、図２→p.42）＞

発作性の発咳、喘鳴、呼吸困難などを反復しますが、ステロイドに著明に反応するのが特徴です[6]。猫喘息と臨床診断した３割程度（10/29）にくしゃみを伴うとの報告があります[6]。発作間期には健常動物とほぼ変わりありません。吸入抗原によるⅠ型過敏症と考えられ、長らくヒトの喘息の知識が外挿されてきましたが、近年は猫で実験的研究が行われるようになってきました[13]。ヒトの喘息の定義は、可逆性の気道閉塞、気道の過敏性、慢性の気道炎症の３つを満たすものとされています。症状から喘息が疑われ感染性疾患などが除外されれば、臨床的に診断されています。動物でも同様に考えられていますが、この定義を直接証明する客観的診断指標は確立されていません。ヒト喘息における動物実験データや近年の猫喘息の研究から、気道内好酸球が喘息の病態再現や進展に大きく関与していることが明らかとなっており[14]、気道内好酸球増加は病態が進行中である有力な間接的指標となります。これは気管支鏡検査におけるBALF中の好酸球比率増加によって表現されます。健常猫でもBALF中の好酸球は25％程度にもなることがあるため（犬では５％以下）、＞25％を診断基準とします。重要なことは臨床症状が存在することです。BALF解析では同時に細菌性気管支肺炎を確実に鑑別できます。文献によりBALF中の好酸球増加と細菌検出が同時に認められることがあるとされていますが、筆者の経験では両者が同時に認められたことはありません。BALFの所見が、ステロイド吸入療法の開始を決定する根拠になります。このようにして診断した猫喘息ではステロイド吸入療法の反応は安定し、極めて良好です。また、安定状態にある治療期のBALF中の好酸球は、治療前に比べ有意に減少していたことを複数例で確認しています（未発表データ）。

症例１

● 症例

アビシニアン、雌、３歳齢、体重 4.26 kg

● 主訴

２年前から発作性喘鳴と咳が認められ、１年前から３日に１回の頻度で発作時にチアノーゼを示し、転倒していた。咳は連日に認められ、１日３～10度、１度の咳イベントは１～２分継続する。喀痰を喀出することがあった。発作間期は問題ない

● 初診時の検査所見

＜身体検査＞
努力性呼吸が認められた
＜血液検査＞
末梢血好酸球数は正常範囲内（1,345/mm^3）、動脈血ガス分析は、pH 7.44、PCO_2 26mmHg、PO_2 95mmHg、$AaDO_2$ [(A)] 24mmHgと、正常であった
＜胸部Ｘ線検査＞
肺過膨張および間質パターンが認められた（**図２a**→p.42）
＜気管支鏡検査＞
BALF中に好中球6.25％、好酸球58.25％が認められたが、細菌は検出されなかった

● 診断

猫喘息

● 治療および経過

ステロイド吸入療法を継続し、咳や喘鳴があった日に限り気管支拡張薬の吸入療法を行うことにした。治療開始１カ月で著明に反応し、咳はほぼ消失した。一般状態も改善し、活動的になった。しかし、初診から540日後頃から咳が増加したため、プレドニゾロン0.5mg/kgの３日に１回内服の追加投与が必要となったものの、肝酵素値や血糖値の上昇はみられなかった。現在まで810日を経過したが、状態は安定しており、胸部Ｘ線検査では肺過膨張がほぼ消失していた（**図２b**→p.42）

症例２

● 症例

雑種猫、雌、10歳齢、体重 4.10 kg

● 主訴

２年前より発作性喘鳴と間欠的な咳がみられ、次第に悪化していった。来院時には咳は連日認められ、１日３～10度で、１度の咳イベントは１～２分継続する

● 初診時の検査所見

努力性呼吸が認められた
＜血液検査＞
末梢血好酸球数の増加（2,021/mm^3）、動脈血ガス分析は、pH7.41、PCO_2 31mmHg、PO_2 75mmHg、$AaDO_2$ 36mmHgを示し、軽度の低酸素血症を認めた
＜胸部Ｘ線検査＞
肺過膨張、間質パターンおよび右肺中葉の虚脱が認められた（**図３a**→p.42）。気管支鏡検査にてBALF中に好中球81.4％、好酸球10.0％、細菌は検出されなかった
＜その他＞
気管内挿管下のカプノグラムはプラトーが消失し、基線からなだらかに上昇する閉塞パターンが常にみられた

● 診断

慢性気管支炎

● 治療および経過

β_2刺激薬の内服と吸入療法、ステロイドの吸入療法、去痰薬の内服を継続した。６カ月を過ぎた頃から、咳は連日ではなくなり、１日１～３度、１度の咳イベントは１分以内に減少し、喘鳴や努力性呼吸も次第に消失した。しかし、咳はときどき数日間増悪することがあった。初診から900日後、呼吸症状は安定してきたが、胸部Ｘ線検査では肺過膨張が初診時よりも進行していた（**図３b**→p.42）

本文補足

（A）$AaDO_2$
肺胞気動脈血酸素分圧較差。PAO_2(肺胞気酸素分圧）とPaO_2（動脈血酸素分圧）の差を意味する。理想肺では０であるが、20mmHg未満を正常とする。$AaDO_2$の開大は、シャント／拡散障害／換気血流比不均等が肺内に生じ、肺における酸素化能低下を意味する。上気道閉塞などの肺胞低換気では$AaDO_2$は開大しない。

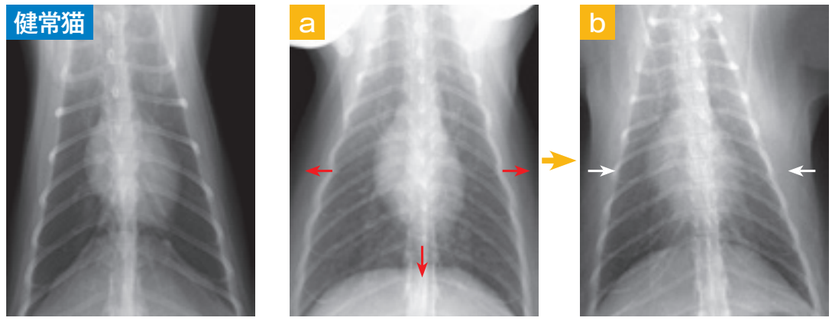

図２　猫喘息と診断した症例の経過
a：初診時のＸ線検査写真。肺過膨張（➡）および間質パターンが認められた。
b：第810病日のＸ線検査写真。初診時にみられた肺過膨張所見はほぼ消失していた（⇨）。

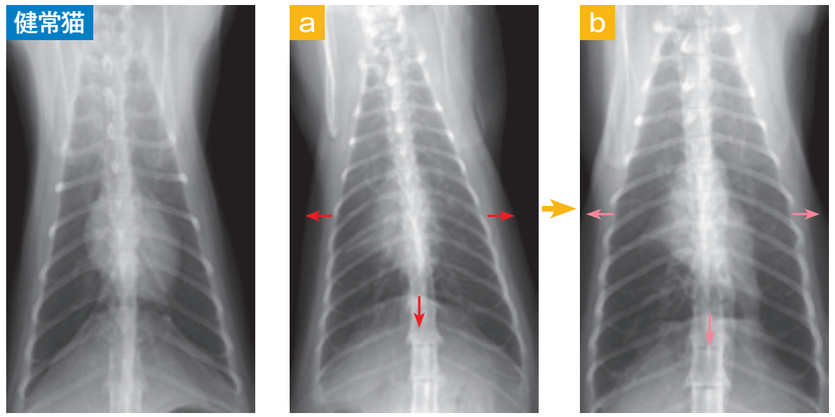

図３　慢性気管支炎と診断した症例の経過
a：初診時のＸ線検査写真。肺過膨張（➡）、間質パターンおよび右肺中葉の虚脱が認められた。
b：第900病日のＸ線検査写真。肺過膨張が初診時より進行していた（➡）。

＜慢性気管支炎＞

慢性発咳を示しますが、BALF細胞診にて好中球が優勢になっている場合があります。起炎菌は検出されません。この場合、好酸球性炎症の病態とは異なると考え、気管支拡張薬を常用し、ステロイド吸入療法を併用しています。本文中の基準で診断した猫喘息症例とは異なり、咳症状は著明に改善することは少ないです。筆者は、この疾患を慢性気管支炎と呼んでいます。筆者の経験では慢性気管支炎と診断した猫にくしゃみを伴った例はありませんでした。

＜好酸球性肺炎＞

好酸球の浸潤が気道のみならず、肺の間質まで及んでいる場合をいいます。咳とともに呼吸困難やクラックルが聴取され、胸部Ｘ線検査ではびまん性に間質性陰影や浸潤影がみられます。ステロイド薬によく反応します。診断には、気管支鏡検査にてBALF、経気管支肺生検、気管支ブラッシングで好酸球優勢の炎症反応を確認します。したがって、猫喘息と重複する部分があり、正確に識別することは困難な場合があります。好酸球性肺炎の場合は、吸入療法ではなく、全身性ステロイド投与を選択します。予後は良好ですが、長期間ステロイドの投与を継続する必要があり、ヒトおよび犬の場合では半数の症例でステロイド中止が困難になると報告されています。

＜慢性閉塞性肺疾患（症例２）＞

(Chronic Obstructive Pulmonary Diseases；COPD)

気管支疾患が慢性化し気道閉塞が不可逆性を帯びてくると呼吸困難が常在化し、安静時に呼気努力を示すようになります。この段階ではエアートラッピング[(B)]が慢性化し、肺過膨張となり、不可逆性の肺気腫を示します。つまり、この段階では、可逆性を失っているので喘息の定義を逸脱します。したがって、異なる慢性気管支肺疾患に進展しているといえます。とくに好酸球性炎症の機序でない慢性気管支炎が進展した場合、ヒトのCOPDと概念がほぼ一致します。筆者の意見ですが、慢性気管支炎で肺過膨張が治療によって改善しない場合、COPDと呼んだほうがよいと考えます。COPDは1987年に「肺気腫、慢性気管支炎、末梢気道病変によって起こる非可逆的な気流閉塞を特徴とする疾患」と最初に定義されました。現在、喫煙との関連が強調されています。動物では、閉塞性肺疾患を示す所見は、肺気腫や呼気努力として得ることができます。まだ症例数は少ないですが、気管支鏡検査にて慢性気管支炎と診断した猫では気管支拡張薬とステロイド薬のMDIを用いた吸入療法を継続しても肺過膨張傾向は改善しませんでした（**図３**）。一方、猫喘息と診断した症例１ではステロイド薬の投与のみで肺過膨張が改善しました（**図２**）。このように好酸球優勢と好中球優勢の気道炎症とでは治療反応性が異なるようです。末梢域で気道閉塞が進行すると、気管支拡張症を引き起こし[13)]、発咳のコントロールは困難になります。COPDを臨床診断として確立するには、今後、臨床例を重ねた気道閉塞についての研究が必要です。

本文補足

(B) エアートラッピング
末梢気道がびまん性に狭窄すると、吸気時には気管支は拡張して空気は肺に入るが、呼気時には気管支が閉塞して入った空気が出て行かないことが生じる。このような空気の捕らえ込み現象のことをいう。

分類されないその他の気管支肺疾患（症例３、４）

多くは重度な肺機能低下を示します。ほとんどの症例で、受診時にPaO_2<60mmHgを示し、気管支鏡検査を実施できません。猫の重度な気管支肺疾患は気道閉塞が重度で、呼吸器の病態としてはⅡ型呼吸不全に分類されると考えられます。当院での診療経験では、明らかな痰産生咳を示しながら気管支が嚢状拡張を示し進行していくタイプ（**図４**）と、びまん性肺気腫が進行していくタイプ（**図５**）がありました。両タイプとも在宅酸素療法で日常生活を維持することが可能でしたが、前者のほうが予後不良でした。後者のタイプは比較的よくみられ、全例において無理な通院を行わずに在宅酸素療法に徹し、１～２年間在宅で過ごすことができています。Ⅱ型呼吸不全の場合、高濃度酸素を投与するとCO_2ナルコーシスを起こし、意識障害が生じたり、高炭酸ガス血症で呼吸困難となったり、呼吸が停止することがありますので、吸入気酸素濃度（FIO_2）<0.3で維持するようにします。

症例３

● 症例

ロシアンブルー、雌、５歳齢

● 主訴

１年９カ月前より慢性発咳を認める

● 初診時の検査所見

＜身体検査＞
努力性呼吸が認められた。咳は重度な痰産生咳で、連日認められ、１日３～10度、１度の咳イベントは数分継続する

＜血液検査＞
末梢血好酸球数増加（1,887/mm^3）。動脈血ガス分析は、pH7.33、PCO_2 39mmHg、PO_2 46mmHg、$AaDO_2$ 58mmHgと、$AaDO_2$の大きな開大を伴う重度な低酸素血症を示した
＜胸部Ｘ線検査＞
多発性嚢状気管支拡張所見が認められた（**図４**）

● 治療および経過

重度な低酸素血症のため気管支鏡検査を実施できず、在宅酸素療法（FiO_2 25～30％，出入り自由）と在宅ネブライザー療法（抗菌薬、去痰薬、気管支拡張薬、ステロイド薬）を実施し、食欲や一般状態を５カ月間維持したが、血痰が生じ数日後に死亡した

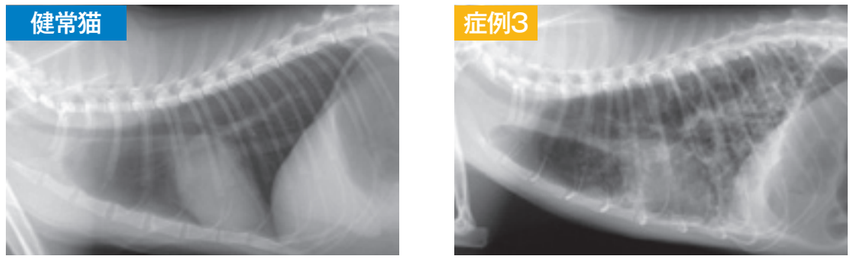

図４　多発性嚢状気管支拡張を示すタイプの胸部Ｘ線検査所見
肺過膨張とともに多発性に気管支が嚢状に拡張していた。この嚢胞部分に気道内分泌物が貯留していたと考えられた。

症例４

● 症例

短毛雑種猫、雄、９歳齢

● 主訴

１年前より慢性発咳を認める

● 初診時の検査所見

＜身体検査＞
努力性呼吸が認められた。咳は連日ではなく、１日２度、１度の咳イベントは１～２分継続する

＜血液検査＞
末梢血好酸球数は694/mm^3。動脈血ガス分析は、pH7.36、PCO_2 46mmHg、PO_2 68mmHg、$AaDO_2$ 29mmHgと、高炭酸ガス血症を示し、Ⅱ型呼吸不全が認められた
＜胸部Ｘ線検査＞
肺過膨張と間質パターンが認められた（**図５**）

● 治療および経過

在宅酸素療法（FiO_2 25～30％、出入り自由）と在宅ネブライザー療法（抗菌薬、去痰薬、気管支拡張薬）にて、現在１年３カ月経過している

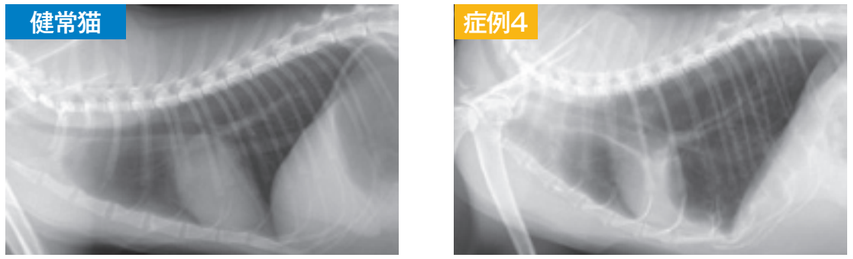

図５　びまん性肺気腫が進行していくタイプの胸部Ｘ線検査所見
横隔膜の平坦化、後肺野の拡大、心陰影と横隔膜の距離の増大など肺過膨張と間質パターンが認められた。

誤嚥性肺炎（症例５）

急性の発咳と発熱、胸部Ｘ線検査にて肺胞浸潤影やびまん性間質性陰影が認められたときに疑います（**図６**）。誤嚥には、嘔吐後発症が明らかに観察された胃酸の誤嚥と睡眠時に無意識に咽頭液を誤嚥してしまう２つのタイプがあります。後者は不顕性誤嚥（silent aspiration）と呼ばれ、動物でもよくみられます。胃酸の誤嚥に比べ予後は良好です。筆者の経験では、肥満の猫に多くみられるように思います。気管支肺胞洗浄（BAL）では、有意な菌は検出されず、急性好中球性炎症パターンを示します。治療は、持続的な酸素吸入と気管支拡張薬の投与で保存的に行います。

症例５

● 症例

雑種猫、雄、６歳齢、体重 7.40 kg

● 主訴

３日前より突然、咳と呼吸困難が始まった

● 初診時の検査所見

＜身体検査＞
元気消失、軽度発熱（39.6℃）、軽度低酸素血症（PaO_2 79.2mmHg）が認められた

＜胸部Ｘ線検査＞
猫に特徴的なびまん性の斑状肺胞浸潤影がみられた（**図６a**）

● 治療および経過

第２病日に気管支鏡検査を実施した。BALF中に好中球60.25％、好酸球0.75％、細菌・真菌（－）。入院にて酸素吸入、気管支拡張薬と去痰薬を投与したところ、検査後３日目（第５病日）には咳が消失し、元気・食欲も改善が認められた。第11病日には胸部Ｘ線検査にて肺胞浸潤影は消失し（**図６b**）、退院となった。本症例は咽頭液の誤嚥性肺炎の典型的な経過を示した

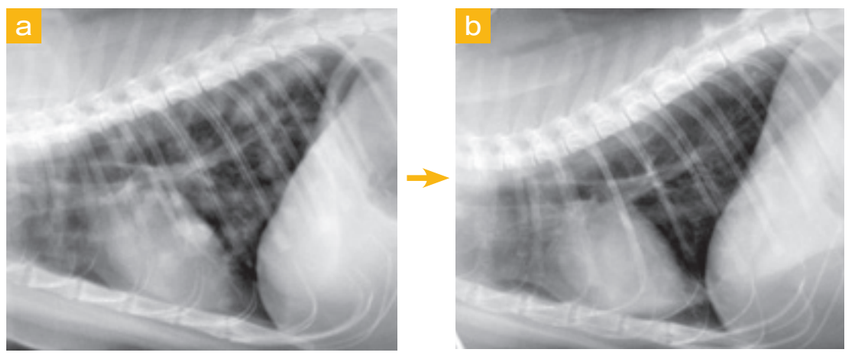

図６　急性発咳を伴った誤嚥性肺炎を示した猫の胸部Ｘ線検査所見
a：初診時。猫に特徴的なびまん性の斑状肺胞浸潤影がみられた。
b：第11病日。肺胞浸潤影はほぼ消失した。

細菌性気管支肺炎（症例６）

咳、沈うつ、発熱などの臨床症状があり、胸部Ｘ線検査にて肺胞浸潤影が認められたときに疑います（**図７**）。多くの場合、末梢血白血球数が増加しますが、必発ではありません。気管支鏡検査にて気道内に粘稠度の高い分泌物が増加し、BALF中の細菌が定量培養にて2,000 CFUs/mL以上検出されると、確定診断されます[5,15]。治療は、検出された細菌の感受性に応じた抗菌薬の全身投与を行います。抗菌薬の選択には気道移行性の低いβラクタム系は避けます。そして、浸潤陰影の強い症例でのネブライザー療法は肺胞浸潤を悪化させるので行いません。

症例６

● 症例

雑種猫、雌、３歳齢、体重 2.60 kg

● 主訴

１カ月前からあまり動かなくなり、間欠的に咳があった。２日前からは元気・食欲が消失した

● 初診時の検査所見

＜身体検査＞
浅速呼吸（100回／分）、軽度発熱（39.5℃）、末梢血白血球数増加（19,500/mm^3）、中等度低酸素血症（PaO_2 61.5mmHg）が認められた

＜胸部Ｘ線検査＞
猫に特徴的なびまん性の斑状肺胞浸潤陰影がみられた（**図７**）

＜気管支鏡検査＞
粘液化膿性分泌物が気道内に認められ、BALF中に好中球97％、*Pasteurella*属が2,000 CFUs/mL検出された

● 診断

細菌性気管支肺炎

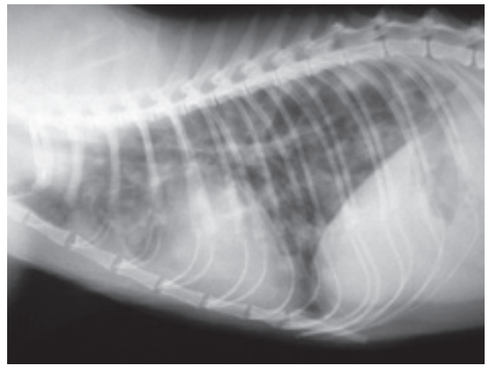

図７　遷延性発咳を伴った細菌性気管支肺炎を示した猫の胸部Ｘ線検査所見
猫に特徴的なびまん性の斑状肺胞浸潤影がみられた。

炎症性喉頭疾患

猫ヘルペスウイルス感染症（FHV-1）や猫カリシウイルス感染症（FCV）では、くしゃみ、鼻汁、結膜炎などを伴って、急性喉頭炎を示します。しかし、急性喉頭炎のみを示す場合もあります。短く強い咳をすることがありますが、筆者の経験ではどちらかというと喉頭の痛みが強く、体力を消耗するので、咳がみられないことが多いように思います。同時に咽喉頭痛のため摂食障害や流涎がみられます。ほとんどの猫でかなり消耗して来院します。慢性経過をとり、腫瘍のように肉芽腫を形成することがあります。気管支鏡または喉頭鏡にて喉頭の浮腫や痙攣（**図8b**）、または喉頭内の炎症性隆起病変（**図8c**）を確認します。治療は、胃瘻チューブを設置し経口摂食を避けながら、十分な栄養供給をし、喉頭炎に対しては生理食塩液、抗菌薬、アドレナリン外用液を混じたネブライザー療法を保存的に行います。急性喉頭炎の場合、ステロイド薬を使用して感染を悪化させなければ、７～10日で経口摂食可能となり予後は良好です。肉芽腫性喉頭炎では、内視鏡診断時に声門裂を閉塞する部分を可及的に切除し、その後は保存療法を行うことで予後は良好です。

喉頭腫瘍

猫では犬に比べ喉頭腫瘍が多くみられます。嗄声、高調なストライダー、著明な吸気努力が認められれば疑います。筆者の経験では、喉頭内に柔軟なポリープ状腫瘤が生じた場合は周囲の発赤浮腫を伴って咳がみられましたが(**図8d**)、喉頭内で固く腫瘤状に増殖した場合には咳はみられませんでした（**図8e**）。治療は、永久気管切開術で呼吸困難緩和のみを行うか、喉頭全摘出を行うか、症例ごとに判断が必要となります。

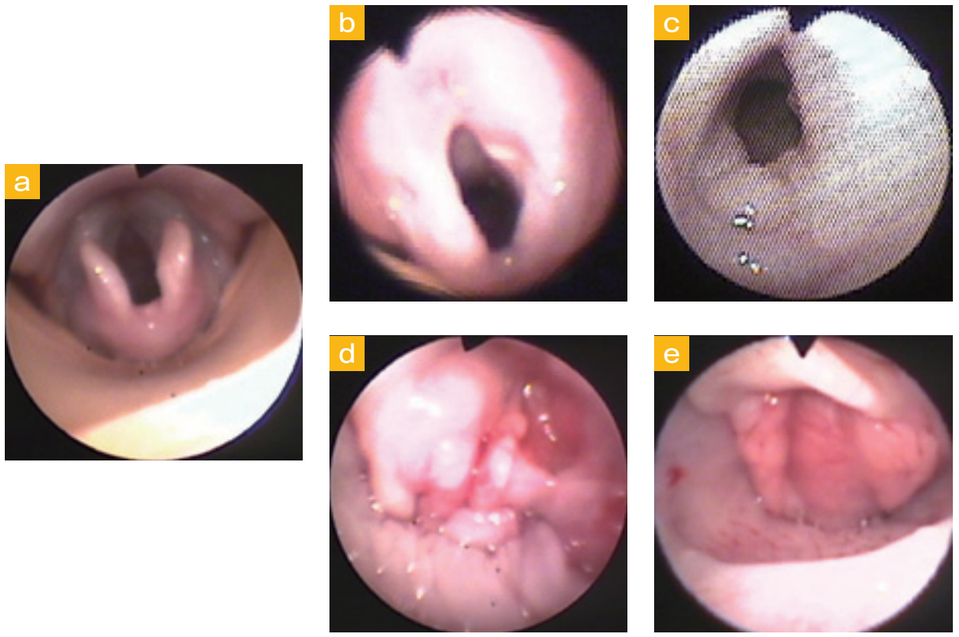

図８　猫の炎症性喉頭疾患および喉頭腫瘍の内視鏡検査所見
a：健常猫の喉頭。
b：急性発咳を伴った急性喉頭炎。アビシニアン、雌、１歳齢、体重3.40 kg。５日前より発熱、くしゃみと咳が認められ、元気・食欲がない。内視鏡検査で声帯ひだの左右不対称や粘膜腫脹が認められた。インターフェロン、抗菌薬、消炎鎮痛薬にて治療し、10日目には呼吸が改善した。
c：慢性発咳を伴った慢性喉頭炎。雑種猫、雌、14歳齢、体重1.6 kg。60日前より食欲低下、咳と吸気努力がみられる。内視鏡検査で喉頭内に多発性小隆起病変が認められ、病理組織学的検査にて「リンパ増殖」と診断された。プレドニゾロン１mg/kg PO q24hを行ったが、経過不良で食欲廃絶のまま50日後に死亡した。
d：遷延性発咳を伴った喉頭腫瘍。スコティッシュ・フォールド、雌、８歳齢、体重3.46 kg。１カ月前から異常呼吸音が始まり、間欠的に咳がみられる。内視鏡検査では喉頭粘膜に大小多数の柔軟なポリープがみられ、声門裂の狭窄が認められた。生検にて扁平上皮癌と診断された。喉頭全摘出術を実施したが、術後６日目に経過不良のため安楽死となった。
e：咳を伴わない喉頭腫瘍。雑種猫、雄、10歳齢、体重3.44 kg。診断は喉頭扁平上皮癌であったが、このように喉頭内で固く腫瘤状に増殖した症例では咳がみられなかった。

気管や主気管支の管外性圧迫（症例７）

縦隔腫瘍や肺葉内肺腫瘍、または腫大した気管支リンパ節が肺硬化病変を形成し、それが気管や主気管支を圧迫することにより咳受容体を刺激して咳が生じます。主気管支圧迫病変の場合には患側肺野にてロンカイが聴取されるかもしれません。胸部Ｘ線検査で胸腔内病変を容易に見つけることができます（**図９**）。胸水細胞診や経胸壁エコーガイド下吸引針生検にて診断を下し、原因治療を進めていきます。気管支鏡検査を行えば、狭窄部位と範囲、関与している肺葉を正確に同定でき、さらに肺病変の生検も実施できます。治療は、原因に合わせて行います。

症例７

● 症例

雑種猫、雌、13歳齢、体重6.34 kg

● 主訴

３カ月前より咳が始まり、２カ月前に右無気肺になったが前医にて治癒した。しかし、右無気肺が再発し、当院の呼吸器科に来院した。咳は連日認められ、朝は「ゼロゼロ」いう。咳は１日１～３度、１度の咳イベントは１分以内で治まる。強い咳をして、無色透明痰を喀出することがあった。運動後の息切れも認められた

● 初診時の検査所見

＜身体検査＞
努力性呼吸が認められた。呼吸数32回/分。肺野聴診にてロンカイが聴取された
＜血液検査＞
動脈血ガス分析にて中等度低酸素血症（PaO_2 67mmHg）、$AaDO_2$開大（44mmHg）
＜胸部Ｘ線検査＞
気管支陰影が消失した右無気肺が認められた（**図９**）
＜経胸壁超音波検査＞
右肺前葉内に悪性リンパ腫が認められた

● 診断

腫瘍（悪性リンパ腫）が右主気管支を圧迫し、咳受容体を刺激していたと考えられた

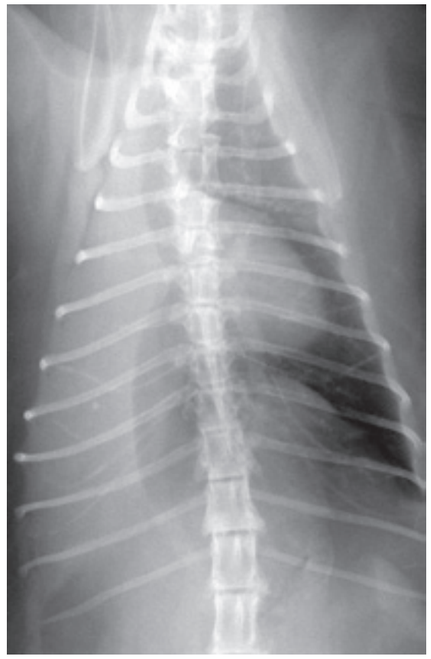

図９　慢性発咳を伴い気管支の管外性圧迫を示した猫の胸部Ｘ線検査所見
気管支陰影が消失した右無気肺が認められた。

胸水

軽度ですが、胸水貯留で咳を起こすことがあります。胸部X線検査にて診断します。気管気管支が屈曲し、咳受容体を刺激するのかもしれません（**図10**）。

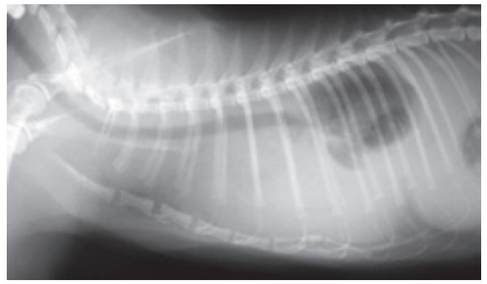

図10　慢性発咳を伴い胸水貯留を示した猫の胸部X線検査所見
雑種猫、雌、５歳齢、体重3.30 kg。３カ月前より発咳が認められ、呼吸困難を示し前医にて乳び胸と診断され、当院の呼吸器科に来院した。胸部X線検査では大量の胸水が貯留していた。

気管・気管支の腫瘍（症例８）

猫の気道内では気管分岐部に最も多く咳受容体が存在するので、その近辺の気道内で腫瘍が発生すれば、腫瘍浸潤や機械的刺激で咳が生じます。努力性呼吸、呼気性喘鳴を伴い、胸部X線検査にて気道内に腫瘤状病変が確認された場合は疑われます。気管支鏡検査で生検を実施した後、そのまま内視鏡下で可能な限り腫瘤性病変の減容積が可能です（**図11**）。その後は、外科切除、化学療法、放射線治療を組み合わせた腫瘍治療が必要となるかもしれません。

症例８

● 症例

雑種猫、雌、９歳齢、体重4.30 kg

● 主訴

３カ月間の慢性発咳の後に喘鳴が悪化し、一般状態も悪化した。前医にて緊急に永久気管切開術を実施し状態は改善したが、３週間後に再び喘鳴が悪化し、当院の呼吸器科に来院した

● 初診時の検査所見

＜身体検査＞
呼吸困難が著明のため、横臥状態であった。削痩と、努力性呼吸が認められ、呼吸数36回/分であった

＜胸部X線検査＞
気管分岐部の胸部気管内に腫瘤状陰影と肺過膨張所見が認められた（**図11a**）

＜気管支鏡検査＞
左主気管支から気管分岐部にかけポリープ状病変が増殖していた（**図11b**）。生検およびスネア型異物鉗子にて気管分岐部の先端を切除し、右主気管支側を開存させた。処置後、呼吸状態は著明に改善した

● 治療および経過

その後、４回の呼吸困難が生じたが、その都度気管支鏡下で可及的に腫瘍切除を行い、呼吸状態を改善させ、７カ月間の生存が得られた。剖検では左主気管支に基部をもつ多結節状の固い腫瘍がうずら卵大に増殖し、左肺は閉塞により分泌物が充満して赤色肝変化していた（**図11c**）。**図11c**では腫瘍前端部が切除され、右主気管支側の気道が開存していることがわかる

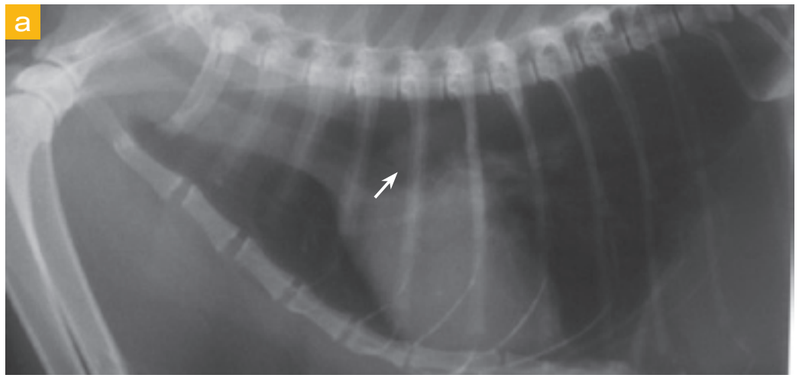

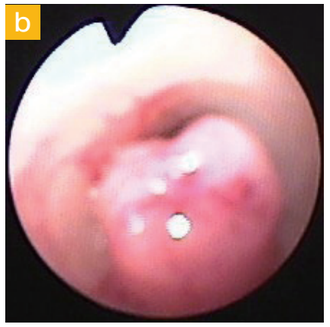

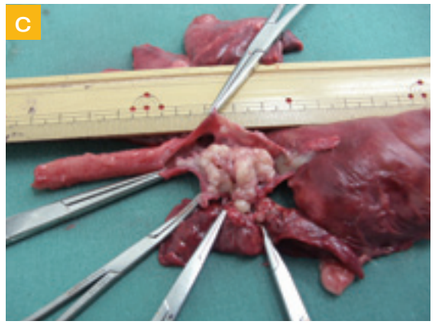

図11　慢性発咳を伴い気管・気管支の腫瘍に罹患した猫の検査所見
a：胸部X線検査写真。気管分岐部の胸部気管内に腫瘤状陰影と肺過膨張所見が認められる（⇨）。
b：気管支鏡検査所見。左主気管支から気管分岐部にかけポリープ状増殖病変が認められる。
c：剖検所見。左主気管支に基部をもつ多結節状の固い腫瘍がうずら卵大に増殖していた。腫瘍前端部が切断され、右主気管支側の気道が開存していた。

気道内異物（症例９、10）

急性の咳や呼吸困難、呼気性喘鳴、胸部X線検査にて気道内に異物様の腫瘤状陰影が認められれば疑います。通常、一般状態は短日間でかなり悪化します。気道内異物は猫では非常にまれですが、小石状の気管内異物が多いといわれています[16,17]。その他には、小枝[17,18]、植物片[18]、樹皮[17]、花の茎とガク部分[19]が報告されています。咳は異物吸引の初期数日間にみられるのみです。また、不意な体位変換で異物が気管壁にあたり咳が持続します。筆者は、猫の気道内異物は家庭園芸用の「オアシス」の一部（**図12**）と、魚骨（**図13**）の２症例を経験しました。２症例とも気管支鏡にて確定診断後、そのまま速やかに異物を回収できました。

症例9

症例

雑種猫、雌、７歳齢、体重2.90 kg

主訴

３週間前に咳が２～３日続いた。その後、咳は消失したが呼吸困難が続き、１週間前からは食欲が廃絶し、発症前より体重が0.6kg（約20%）減少した

初診時の検査所見

＜身体検査＞
元気消失、吸気努力が認められた
＜血液検査＞
動脈血ガス分析にて高炭酸ガス血症（$PaCO_2$ 54mmHg）、軽度低酸素血症（$PaO_2$78mmHg）が認められたが、$AaDO_2$は正常（12mmHg）であった。したがって、上気道／中枢気道閉塞による肺胞低換気を示した
＜胸部Ｘ線検査＞
胸部気管内に６×10mmの腫瘤陰影が認められた（**図12a**）
＜気管支鏡検査＞
気管内に小石状異物を認め（**図12b**）、キュレット鉗子によって摘出した。摘出した異物は、大きさ10×７×４mmの家庭園芸用の「オアシス」の一部と思われた（**図12c**）

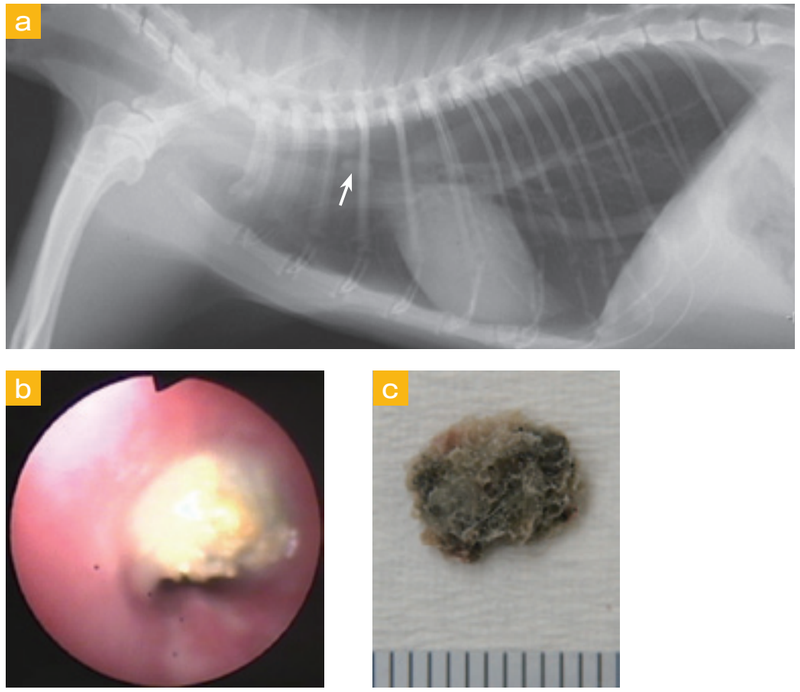

図12　気道内異物により急性発咳を示した猫の１例
a：胸部Ｘ線検査写真。胸部気管内に６×10mmの塊状陰影が認められる（⇨）。
b：気管支鏡検査所見。気管内に小石状異物を認める。
c：摘出した異物。

症例10

症例

雑種猫、雌、13歳齢、体重3.22 kg

主訴

２日前にアジの骨を食べてから突然強い咳を生じ、呼吸困難となった

初診時の検査所見

＜身体検査＞
咳は認められず、衰弱、皮下気腫、体温低下（37.1℃）、吸気努力がみられた
＜血液検査＞
動脈血ガス分析では、pH7.30、PCO_2 44mmHg、PO_2 88mmHg、$AaDO_2$ 12mmHgと急性呼吸性アシドーシスを呈していた
＜胸部Ｘ線検査＞
縦隔気腫、胸部気管内に異物と思われる陰影および肺過膨張所見がみられた（**図13a**）
＜気管支鏡検査＞
ただちに気管支鏡検査を実施したところ、胸部気管内に魚骨様の異物が確認された（**図13b**）。把持鉗子を用い、異物を慎重に摘出した。長さ15mmの魚骨の一部であった（**図13c**）。突起部分が気管を穿孔し、縦隔気腫を引き起こしていたと考えられた

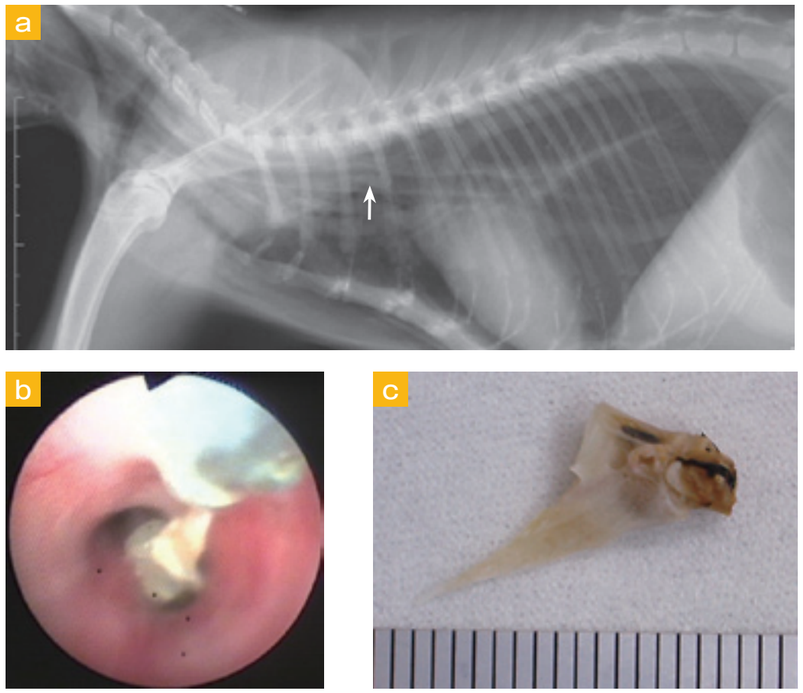

図13　気道内異物により急性発咳を示した猫の１例
a：胸部Ｘ線検査写真。縦隔気腫、胸部気管内に異物と思われる陰影（⇨）および肺過膨張がみられる。
b：気管支鏡検査所見。胸部気管内に魚骨様の異物を確認。
c：摘出した異物。魚骨の一部と思われる。

気道の寄生虫症

肺吸虫、猫肺虫[20]、猫円虫[21]、または毛頭虫属が挙げられます。遠心分離による浮遊法（肺吸虫と毛頭虫属の虫卵検出）やBaermann沈殿（猫円虫第一段階幼虫の検出）で診断します。

その他（症例１１）

気管狭窄（**図14**）、鼻咽頭ポリープ[22]、猫の犬糸状虫症[23]、肺クリプトコッカス症[24]、肺アスペルギルス症[25]、鼻腔内ハエウジ症[26]、気管内ハエウジ症[27]、軟口蓋嚢胞病変[28]、肺葉捻転[29] などで咳症状を示したと報告されています。

症例１１

● 症例

ラグドール、雄、８歳齢、体重3.6 kg

● 主訴

４年前より慢性発咳が認められ、１カ月前より喘鳴が悪化した

● 検査所見

＜気管支鏡検査＞
喉頭直下から約１cmの長さで気管狭窄が認められた（**図14**）。喉頭直下に第２-３気管軟骨輪の形成不全があり、限局性に虚脱していた

● 治療および経過

外傷性または先天性要因による良性気管狭窄と診断し、狭窄部を管状切除し端々吻合を行った。術後の経過は良好であり、咳は消失した

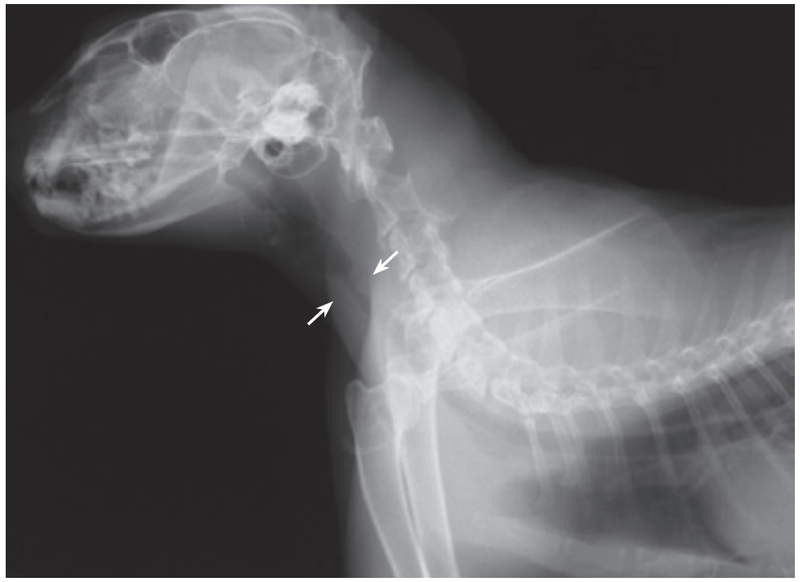

図14　慢性発咳を伴った気管狭窄を示した猫の頭頸部X線検査所見
喉頭直下から約１cmの長さで限局性の気管狭窄が認められた。

おわりに

猫の発咳は、遭遇頻度が比較的低いためか、体系的なアプローチが周知されていないようです。猫の発咳の診療にあたって重要なことはまず、呼吸困難や全身状態低下を伴っているか、次に急性か慢性かがポイントになります。全身状態の悪化を伴った急性発咳の代表疾患は、炎症性喉頭疾患、誤嚥性肺炎、気道異物、気管外傷であり、いずれにせよ安静および酸素投与が必要です。**少なくとも、第一選択治療薬にステロイドではありません。**全身状態の悪化を伴った慢性発咳には、気道閉塞を基礎とした猫の気管支肺疾患をまず考えるべきで、酸素療法と気管支拡張薬投与が初期治療に必要です。呼吸困難のタイプを同定し、胸部異常陰影を解析するのが次の作業となります。咳自体は重度であっても、間期には全身状態が良好であれば、猫喘息を考えます。もちろん、猫喘息が未治療で重症化することも考えられますが、その場合は猫の気管支肺疾患の初期治療から行うことになります。

参考文献

1) Fuller RW, Jackson DM, 'Physiology and treatment of cough', *Thorax* 45, 1990, pp.425-430.
2) Widdicombe JG, 'Neurophysiology of the cough reflex', *Eur Respir J* 8, 1995, pp.1193-1202.
3) Rozanski EA, Rush JE, 'Acute and Chronic Cough', King LG, ed. *Textbook of Respiratory Diseases in Dogs and Cats*, St.Louis, SAUNDERS, 2004, pp.42-46.
4) Moise NS, Wiedenkeller D, Yeager AE, et al., ' Clinical, radiographic, and bronchial cytologic features of cats with bronchial disease: 65 cases (1980-1986) ', *Journal of the American Veterinary Medical Association* 194, 1989, pp.1467-1473.
5) Dye JA, McKiernan BC, Rozanski EA, et al., 'Bronchopulmonary disease in the cat: historical, physical, radiographic, clinicopathologic, and pulmonary functional evaluation of 24 affected and 15 healthy cats', *J Vet Intern Med* 10, 1996, pp.385-400.
6) Corcoran BM, Foster DJ, Fuentes VL, 'Feline asthma syndrome: a retrospective study of the clinical presentation in 29 cats', *J Small Anim Pract* 36, 1995, pp.481-488.
7) Allen JN, Davis WB, 'Eosinophilic lung diseases', *Am J Respir Crit Care Med* 150, 1994, pp.1423-1438.
8) Brownlie SE, 'A retrospective study of diagnosis in 109 cases of canine lower respiratory disease', *J Small Anim Pract* 31, 1990, pp.371-376.
9) Clercx C, Peeters D, Snaps F, et al., 'Eosinophilic bronchopneumopathy in dogs', *J Vet Intern Med* 14, 2000, pp.282-291.
10) Corcoran BM, Thoday KL, Henfrey JI, et al., ' Pulmonary infiltration with eosinophils in 14 dogs', *Journal of Small Animal Practice* 32, 1991, pp.494-502.
11) Waddle JR, 'Chronic eosinophilic pneumonia in a dog', *Can Vet J* 33, 1992, pp.126-128.
12) Taylor SS, Harvey AM, Barr FJ, et al., 'Laryngeal disease in cats: a retrospective study of 35 cases', *J Feline Med Surg* 11, 2009, pp.954-962.
13) Bay JD, Johnson LR, 'Feline Bronchial Disease/Athma', King LG, ed., *Textbook of Respiratory Diseases in Dogs and Cats*, Philadelphia, Saunders, 2004, pp.388-396.
14) Padrid P, 'Feline asthma. Diagnosis and treatment', *Vet Clin North Am Small Anim Pract* 30, 2000, pp.1279-1293.
15) Nafe LA, DeClue AE, Lee-Fowler TM, et al., 'Evaluation of biomarkers in bronchoalveolar lavage fluid for discrimination between asthma and chronic bronchitis in cats', *Am J Vet Res* 71, 2010, pp.583-591.
16) Goodnight ME, Scansen BA, Kidder AC, et al., 'Use of a unique method for removal of a foreign body from the trachea of a cat', *Journal of the American Veterinary Medical Association* 237, 2010, pp.689-694.
17) Tivers MS, Moore AH, 'Tracheal foreign bodies in the cat and the use of fluoroscopy for removal: 12 cases', *J Small Anim Pract* 47, 2006, pp.155-159.
18) Tenwolde AC, Johnson LR, Hunt GB, et al., 'The role of bronchoscopy in foreign body removal in dogs and cats: 37 cases (2000-2008)', *J Vet Intern Med* 24, 2010, pp.1063-1068.
19) Zambelli AB, 'Pneumomediastinum, pneumothorax and pneumoretroperitoneum following endoscopic retrieval of a tracheal foreign body from a cat', *J S Afr Vet Assoc* 77, 2006, pp.45-50.
20) Jefferies R, Vrhovec MG, Wallner N, et al., 'Aelurostrongylus abstrusus and Troglostrongylus sp. (Nematoda: Metastrongyloidea) infections in cats inhabiting Ibiza, Spain', *Vet Parasitol* 173, 2010, pp.344-348.
21) Brianti E, Gaglio G, Giannetto S, et al., 'Troglostrongylus brevior and Troglostrongylus subcrenatus (Strongylida: Crenosomatidae) as agents of broncho-pulmonary infestation in domestic cats', *Parasites & vectors* 5, 2012, 178.
22) Bedford PG, Coulson A, Sharp NJ, et al., ' Nasopharyngeal polyps in the cat', *Vet Rec* 109, 1981, pp.551-553.
23) Atkins CE, DeFrancesco TC, Miller MW, et al., 'Prevalence of heartworm infection in cats with signs of cardiorespiratory abnormalities', *Journal of the American Veterinary Medical Association* 212, 1998, pp.517-520.
24) Barrs VR, Martin P, Nicoll RG, et al., 'Pulmonary cryptococcosis and Capillaria aerophila infection in an FIV-positive cat', *Aust Vet J* 78, 2000, pp.154-158.
25) Hazell KL, Swift IM, Sullivan N., 'Successful treatment of pulmonary aspergillosis in a cat', *Aust Vet J* 89, 2011, pp.101-104.
26) Webb SM, Grillo VL, 'Nasal myiasis in a cat caused by larvae of the nasal bot fly, Oestrus ovis', *Aust Vet J* 88, 2010, pp.455-457.
27) Dvorak LD, Bay JD, Crouch DT, et al., 'Successful treatment of intratracheal cuterebrosis in two cats', *J Am Anim Hosp Assoc* 36, 2000, pp.304-308.
28) Peterson NW, Buote NJ, 'Soft palate cyst in a cat', *J Feline Med Surg* 13, 2011, pp.594-596.
29) Dye TL, Teague HD, Poundstone ML, 'Lung lobe torsion in a cat with chronic feline asthma', *J Am Anim Hosp Assoc* 34, 1998, pp.493-495.

城下 幸仁（Yukihito SHIROSHITA）
相模が丘動物病院 呼吸器科
（神奈川県座間市相模が丘6-11-7）

獣医学博士。呼吸器のみにこだわった呼吸器一本の呼吸器オタクです。月に一度、東京で「基礎から学ぶ犬猫の呼吸器セミナー」を開催しています。Deepな話を聞きたい方は、相模が丘動物病院HP（www.sagamigaoka-ac.com）まで。