上気道閉塞性疾患 ⑫

喉頭腫瘍 2

城下幸仁（相模が丘動物病院 呼吸器科）

喉頭腫瘍の診断、治療などの概論を前回解説したのに続き、本稿では喉頭腫瘍の自験例を示す。

喉頭腫瘍例の概要

当院呼吸器科で2010～2012年の3年間に内視鏡にて喉頭腫瘍と確定診断したのはわずか5例だけであった。犬や猫では喉頭腫瘍は稀な疾患といえる。その概要と転帰を表1に示した。猫4例、犬1例で猫に多く、性別では雌が多かった。年齢の中央値は11歳齢（8～17歳齢）であった。病理組織診断は扁平上皮癌4例、腺癌1例であった。症状は、嗄声や声の消失、ストライダーであり、重症例ではチアノーゼを示し起立不能となる場合があった。ストライダーを主とする診断前症状継続期間は中央値20日間（10～60日間）であった。詳細な問診では嗄声や声の変化は診断前3～6カ月前より生じていた。経口気管内挿管は5例中2例で不可または困難であり、緊急気管切開が必要となった。治療は3例で喉頭全摘、2例で緩和的腫瘍減量を行った。診断後生存期間は中央値35日間（7～102日間）であった。喉頭全摘を行った3例はすべて猫であり、そのうち経口摂食可能となったのは1例のみであった。

各症例の詳細を以下に掲げる。

症例 1

雑種猫、雌、11歳齢

- **来院経緯**：10日以上前より呼吸困難との主訴で前医来院。急性閉塞性喉頭疾患が疑われた。FIO_2 0.40の酸素室管理にて、意識混濁し興奮状態となり、抗けいれん薬（ホリゾン0.25mg/kg IV、フェノバール2mg/kg SC）投与後、チアノーゼが悪化した。そのときroom air下にてpHa 7.31、PCO_2 49mmHg、PO_2 47mmHg、$AaDO_2$ 41 mmHgと急性呼吸性アシドーシスを示した。FIO_2 0.25に下げた10時間後には意識状態は改善してきた。精査加療のため呼吸器科紹介受診となった。
- **初診時**：体重3.6kg、呼吸数24/分。受診時、起立不能、音のない重度な吸気努力、チアノーゼを示し緊急状態であった（図1-1）。前医の胸部X線所見より吸気時咽頭拡張、気管内塊病変なし、肺過膨張／透過性亢進（図1-2）、ビデオ透視にて吸気時喉頭の大きな尾側移動に伴い咽頭拡張と動的頸部気管虚脱が確認され、急性閉塞性喉頭疾患と診断した。緊急気管切開が必要と判断された。
- **診断**：鎮静および麻酔導入後、喉頭内マス病変により経口的気管内挿管が不可能であったため、経皮的アプローチで気管内挿管となった。引き続き気管支鏡にて声門裂を閉塞する塊病変を確認し、生検を行った（図1-3）。気管切開チューブを留置したところ（図1-4）呼吸状態は著明に改善した（図1-5）。病

表1　喉頭腫瘍と確定診断した5例（2010～2012年）

No	動物	種類	性別	年齢	体重	病理組織診断	症状	診断前症状継続期間	経口気管内挿管	治療	転帰
1	猫	雑種	雌	11歳齢	3.6kg	腺癌	起立不能、著明な吸気努力、チアノーゼ	14日間	不可	喉頭全摘（第20病日）	診断後102日間生存。在宅看護可。胃瘻チューブ管理要。術後71日目に咽頭皮膚瘻形成
2	猫	雑種	雄	10歳齢	3.4kg	扁平上皮癌	嗄声、ストライダー、開口呼吸	10日間	困難	喉頭全摘（第8病日）	診断後35日間生存。在宅看護可。経口摂食可。退院後14日後に急性呼吸不全
3	猫	スコティッシュ・フォールド	雌	8歳齢	3.5kg	扁平上皮癌	興奮時ストライダー	30日間	可	喉頭全摘（第16病日）	診断後22日間生存。術後6日目に咽頭皮膚瘻形成と誤嚥を発症し安楽死
4	犬	シェットランド・シープ・ドッグ	雌	13歳齢	13.9kg	扁平上皮癌	嗄声、ストライダー	60日間	可	緩和的腫瘍減量（第15、41病日）	診断後69日生存。在宅看護可。経口摂食可
5	猫	雑種	雌	17歳齢	2.1kg	扁平上皮癌	嗄声、ストライダー、食欲低下	20日間	可	緩和的腫瘍減量（第3病日）	診断後7日間生存。ネフローゼ症候群および非心原性肺水腫を発症し安楽死

理組織診断は腺癌であった（図1-6）。

●**治療および経過**：気管切開後の術後管理（ICU管理とネブライザー療法）を継続し、全身状態の安定を図り、第20病日、喉頭全摘術および胃瘻チューブ設置を行った。摘出した喉頭を観察すると声帯ひだから生じた腫瘍が声門前部を閉塞していた（図1-7）。病理組織診断はやはり腺癌であった。切除喉頭にリンパ管侵襲が認められたことから、全身性に抗腫瘍効果を期待し、ピロキシカム0.3mg/kg PO EOD投与を開始した。

第35病日に呼吸状態は安定し退院となった（図1-8）。しかし食欲は回復せず、胃瘻チューブを介して栄養投与が必要であった。在宅看護中はよく歩き回っていたということだったが、食欲は回復しなかった。退院1週間後の胸部X線検査にて肺野に転移巣を疑う結節影は認められなかった（図1-9）。第90病日、咽頭皮膚瘻形成がみられたが、局所消毒と抗生物質の投与によって温存的に対処した。第102病日、自宅にて呼吸困難がみられることなく静かに息を引き取った。

図1-1　症例1の初診時の呼吸困難の様子。起立不能、音のない重度な吸気努力、チアノーゼを示し緊急状態であった

図1-2　症例1の前医での胸部X線写真。吸気時に咽頭拡張、気管内に塊病変なし、肺過膨張／透過性亢進 がみられた

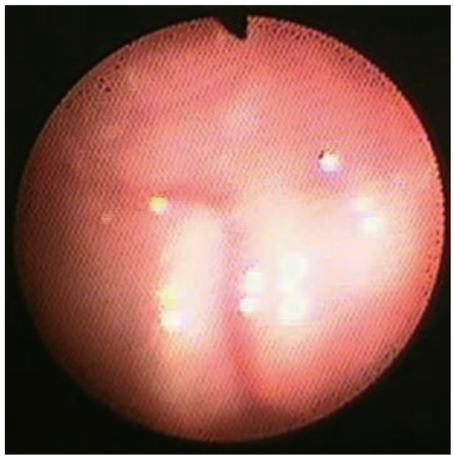

図1-3　症例1の初診時の喉頭の内視鏡所見。声門裂を完全に閉塞する塊病変を確認し た

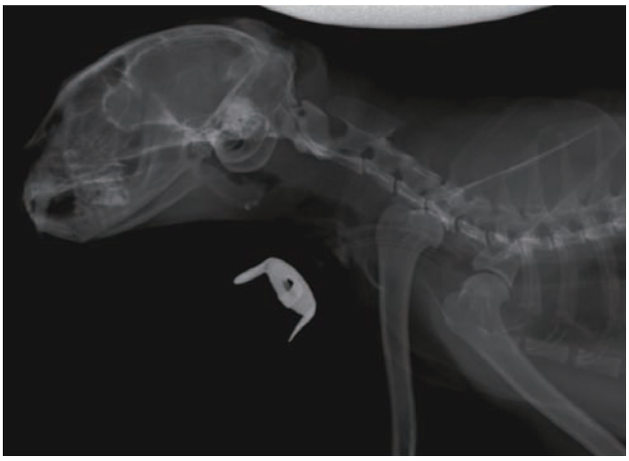

図1-4　症例1の緊急気管切開後の頭部X線写真。気管切開チューブを留置した

図1-5　症例1の緊急気管切開後の様子。呼吸困難はただちに改善されリラックスしている

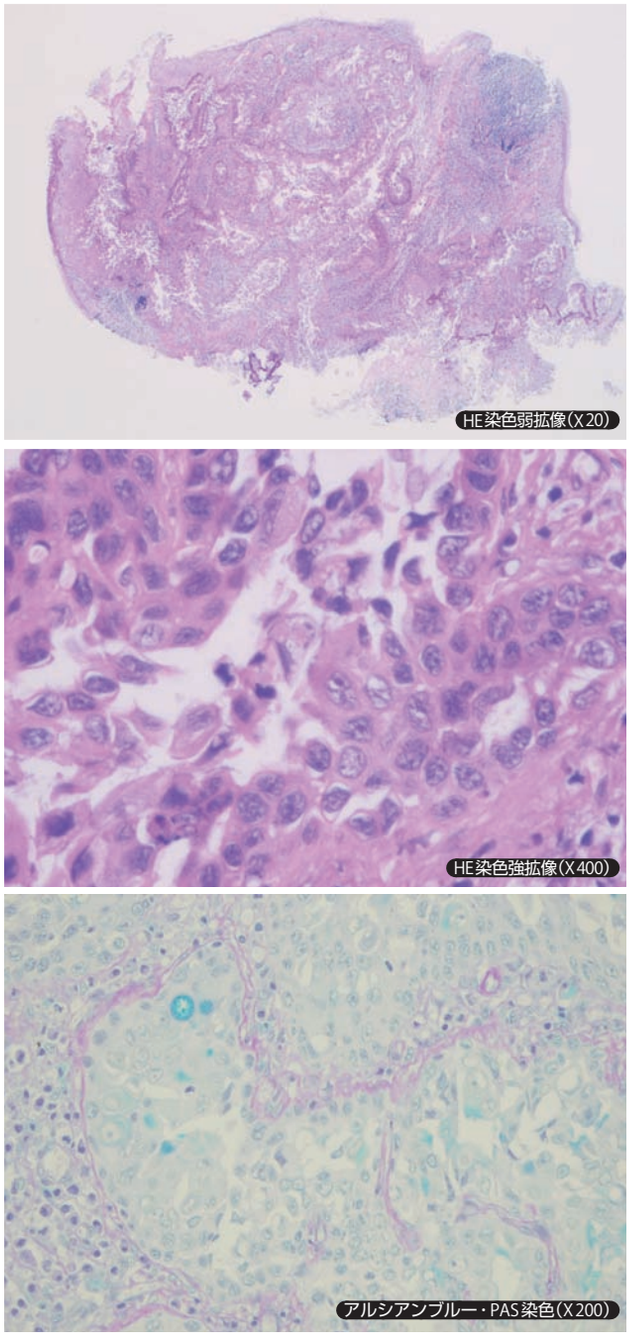

図1-6　生検標本の病理組織所見。弱拡大にて組織の大部分に及ぶがん増生巣が形成されていた。強拡大にてクロマチン豊富で核小体明瞭な多形性核を有するがん細胞は、重層化する不規則な小腺腔を形成し密に増生していた。アルシアンブルー・PAS染色では、腺内腔にはアルシアンブルー陽性の粘液産生がわずかに認められた

図1-7　症例1から摘出した喉頭の正中断の肉眼所見。声帯ひだから生じた腫瘍が声門前腔を閉塞していた（矢印）

図1-8　症例1の第35病日の退院時所見。呼吸状態は安定しリラックスしていた

図1-9　症例1の第42病日の胸部X線写真。肺転移巣は確認されなかった

症例 2
雑種猫、雄、10歳齢

●**来院経緯**：“3日前より、のどがグーグーいい息苦そう”との主訴で前医来院。胸部X線検査より喉頭内塊病変が疑われた。プレドニゾロン1mg/kgを4日間投与するも効果は限定的であり、精査加療のため呼吸器科紹介受診となった。

●**初診時**：体重3.44kg、体温38.4℃、心拍数120/分、呼吸数40/分。問診にて、3日間食欲廃絶とのことだった。身体検査にて、著明な吸気努力およびストライダーを示した（図2-1）。吸気時に0.4～0.6秒間続く漸増性の500Hzの高音調の喘鳴音、呼気時に0.2秒間続く250Hzで一定の低音調の喘鳴音が呼吸ごとに確実に認められた（図2-2）。血液ガスはpHa 7.34、$Paco_2$ 46mmHg、Pao_2 67mmHg、$AaDo_2$ 30mmHgと急性呼吸性アシドーシス、頭部X線検査では喉頭に軟部組織陰影のマスが認められ（図2-3）、胸部X線検査では肺野に異常は認められなかった。喉頭腫瘍または肉芽腫性喉頭炎のため重度の閉塞性喉頭疾患が生じており、緊急気管切開が必要と判断された。

●**診断および治療**：鎮静および麻酔導入後、まず経口的に気管内挿管を試みたが、困難であった。そこで金属性スタイレットに内径2.5mmのカフなし気管チューブを事前に通しておき、透視下にまずスタイレット先端を喉頭から気管内に誘導し、それをガイドにして気管チューブを気管内に挿入できた。その後、気管切開して気道を確保したのちに、気管支鏡検査にて喉頭を観察した。声門裂は右声帯ひだ前の大きな赤色の塊病変によりほぼ完全に閉塞していた（図2-4）。塊病変は鉗子で操作しても可動性なく喉頭内に強く固着していた。生検鉗子にて生検と腫瘍減量を行った（図2-5）。気管切開チューブを留置したところ呼吸状態は著明に改善した。病理組織診断は扁平上皮癌であった（図2-6）。

●**経過**：気管切開後の術後管理は、ICU管理（温度25℃、湿度70%、酸素濃度25%）および1日2回のネブライザー療法（生理食塩液20mL＋ゲンタマイシン0.5mL＋ボスミン0.5mL）で行った（図2-7）。第3病日に食欲が回復した。第8病日、喉頭全摘術および胃瘻チューブ設置を行った。摘出した喉頭を観察すると腫瘍は声門前腔全体に充満していた（図2-8）。第18病日に食欲は回復し、第21病日には一般状態は完全に回復し退院となった。自宅では、永久気管切開孔の管理のため1日2回の在宅ネブライザー療法、気管孔からの気道乾燥と異物吸入防止のため頸部にストッキネットを装着し常に保護するように指示した。第28病日の再診時には診察台より飛び降り、診察室を歩き廻るほど状態良好であった（図2-9）。しかし、その1週間後の第35病日、気管切開孔より多量の分泌物が生じ急性呼吸不全死した。

図2-1　症例2の初診時呼吸困難症状。著明な吸気努力およびストライダーを示した

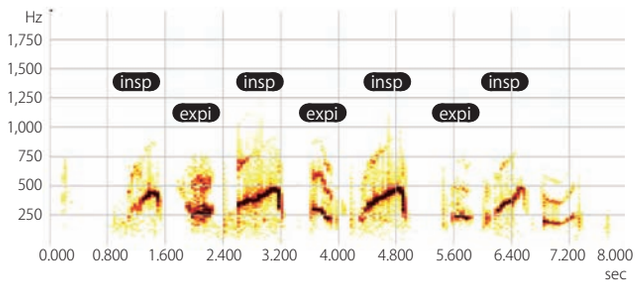

図2-2　症例2の初診時の喉頭聴診所見。吸気時（insp）に0.4～0.6秒間続く漸増性の500Hzの強い高音調の喘鳴音、呼気時（expi）に0.2秒間続く250Hzで一定の低音調の喘鳴音が、呼吸ごとに確実に認められた

図2-3　症例2の初診時の頭部X線写真。吸気時に咽頭拡張を伴い喉頭に軟部組織陰影のマスがみられた（矢印）。

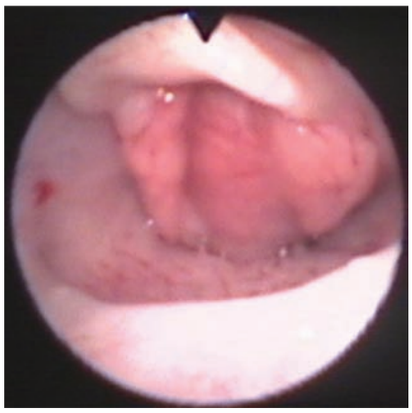

図2-4　症例2の喉頭の内視鏡所見。声門裂は右声帯ひだ前の大きな赤色の塊病変でほぼ完全に閉塞していた

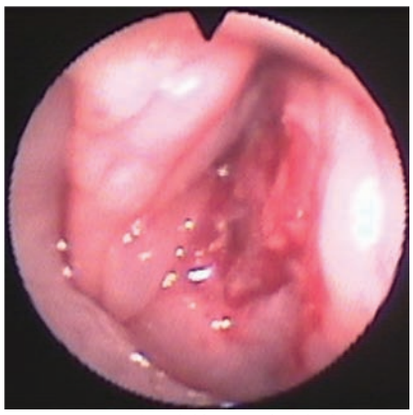

図2-5　同じく、生検および腫瘍減量後の内視鏡所見。左側の声帯ひだがみえるようになった

図2-7　症例2の気管切開後の術後管理中は常時湿度70%に保つことのできるICU管理を行った

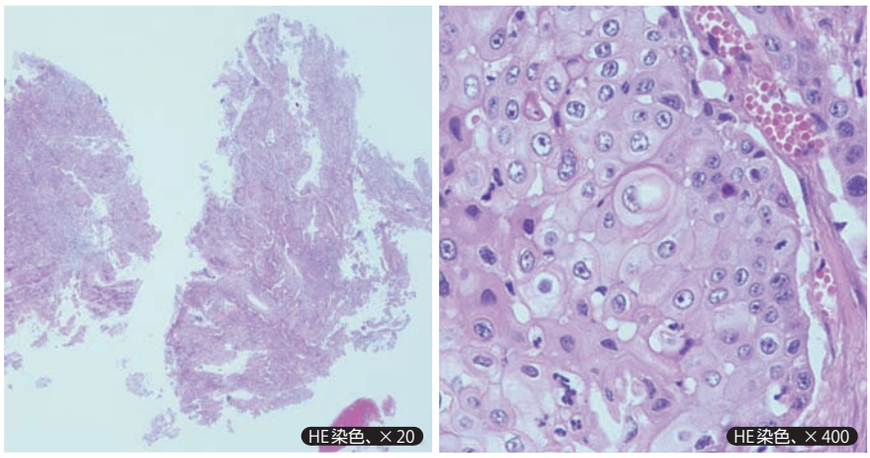

図2-6　症例2の喉頭塊病変の病理組織所見。弱拡像にて壊死傾向にある組織片で腫瘍細胞が浸潤性に増生していた（左）。強拡像にて核小体明瞭な卵円形異型核と豊富な細胞質を有するがん細胞が不規則な充実性胞巣状配列で密に増生し、核分裂像が散見される。がん細胞の増生巣内には角化傾向が認められる。中等度分化型の扁平上皮癌と診断された

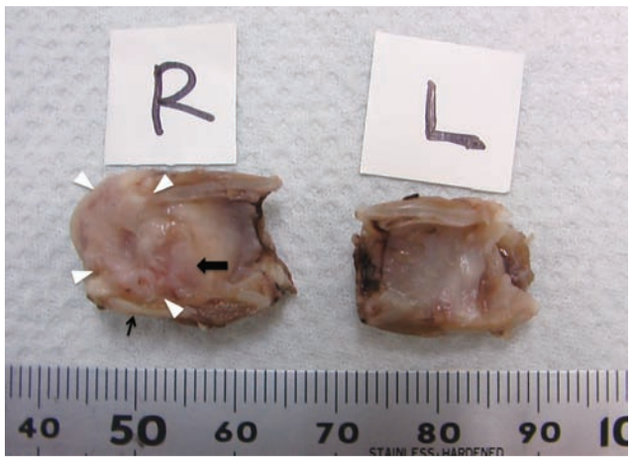

図2-8　症例2から摘出した喉頭の正中断の肉眼所見。右側声門前部に腫瘍細胞が充満し周囲に浸潤していた（白矢頭）。黒細矢印は甲状軟骨、黒太矢印は声帯ひだを指している

図2-9　症例2の退院後1週間の再診時の様子。一般状態はきわめて良好であった

症例 3
スコティッシュ・フォールド、雌、8歳齢

●**来院経緯**：1カ月くらい前から異常呼吸音が気になり始め、飲水後に急に呼吸困難になり意識が消失しそうになったとの主訴で前医受診。胸部X線検査にて異常所見なく、2日後に精査加療のため呼吸器科紹介受診となった。

●**初診時**：体重3.46kg、体温38.1℃、心拍数175/分、呼吸数48/分。問診にて、嗄声が半年前ほどからみられ、1カ月前から興奮時に喘鳴音が目立つようになったとのことだった。身体検査にて、吸気時喘鳴（ストライダー）が認められた（図3-1）。咽喉頭の聴診にて吸気時に0.6秒間続く500～750Hzの高音調の喘鳴音が呼吸ごとに確実に認められた（図3-2）。血液ガスはpHa 7.21、$Paco_2$ 49mmHg、Pao_2 68mmHg、$AaDo_2$ 24mmHgと急性呼吸性アシドーシス、胸部X線検査では喉頭に明らかな塊陰影は観察されなかったが、吸気時に咽頭拡張と喉頭後退と動的頸部気管虚脱、呼気時にその逆の動きが呼吸ごとにみられた（図3-3、4）。喉頭麻痺、炎症性喉頭疾患、または喉頭腫瘍が疑われた。

●**診断および治療**：確定診断のため、気管切開と気管支鏡による喉頭観察を行うことになった。経口的気管内挿管は問題なく実施された。声門裂は左右の披裂軟骨小角結節を取り囲むように複数の柔軟な結節病変が認められ、これらが声門裂を閉塞したり動きを拘束したりしていた（図3-5）。胃瘻チューブと気管切開チューブを留置して処置を終え、その後ICU管理（温度25℃、湿度70%、酸素濃度25%）を行った。呼吸状態はただちに改善した。

　第4病日、気管切開チューブが滑脱したが、ICUにて安静管理を行えば呼吸困難は生じなかった。第7病日、扁平上皮癌と病理組織診断され（図3-6）、1週間ほど経過観察し体調が回復してきた時期に喉頭全摘術を行うことになった。第8病日から自ら経口摂食するようになってきた。

●**手術および経過**：第16病日、一般状態が安定してきたため喉頭全摘術を実施した。術中、甲状軟骨の右外側面全体に固着した塊病変を発見した（図3-7）。そのため咽頭粘膜の欠損部が大きくなり、その閉鎖に難渋した。摘出した喉頭を観察すると、喉頭右側に著しい変形が認められた（図3-8）。病理組織検査では、喉頭右外側部の塊病変は扁平上皮癌であり、ここを起源として喉頭内に進展浸潤していた（図3-9）。気管断端にはがん細胞の増生は認められなかった。

　術後、一般状態は維持されていたが流涎が多量にみられた。術後6日目の第22病日、咽頭皮膚瘻形成がみられ、流出してきた粘稠な血膿液を気管切開孔から吸引し呼吸状態が悪化した。飼い主の希望により安楽死となった。



図3-1　症例3の初診時の呼吸困難。吸気時喘鳴（ストライダー）が認められた

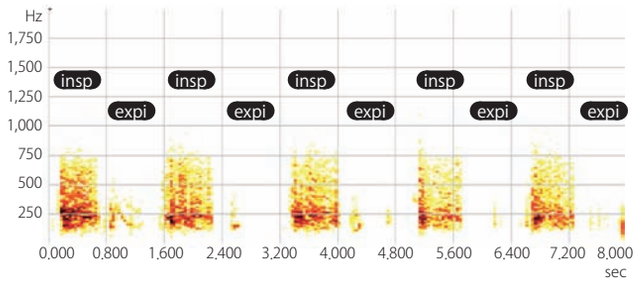

図3-2　症例3の咽喉頭聴診所見。吸気時（insp）に0.6秒間続く500～750Hzの高音調の喘鳴音が呼吸ごとに確実にみられた

図3-3　症例3の胸部X線写真。吸気時に咽喉拡張と喉頭後退と動的頸部気管虚脱がみられた

図3-4　同じく呼気。咽頭や気管は正常の大きさに戻り、喉頭も前方に戻った

図3-5　症例3の喉頭の内視鏡所見。左右の披裂軟骨小角結節を取り囲むように複数の柔軟なポリープ状病変（小矢印）が認められた

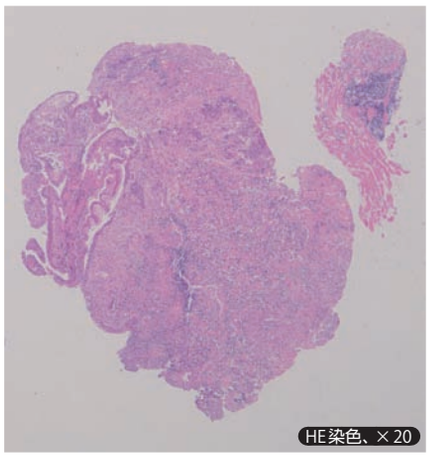

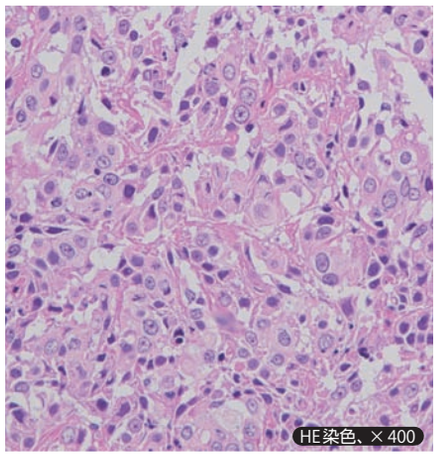

図3-6　症例3の喉頭内ポリープ病変の病理組織所見。弱拡大にて複数のポリープ部分すべてにがん増生巣が認められた（右）。強拡大にて核小体明瞭で大小不同な円形異型核と好酸性豊富な細胞質を有するがん細胞は、不規則な小胞巣を形成して増生し、核分裂像が散見された（左）。角化傾向がごくわずかにみられる低分化型の扁平上皮癌と診断された

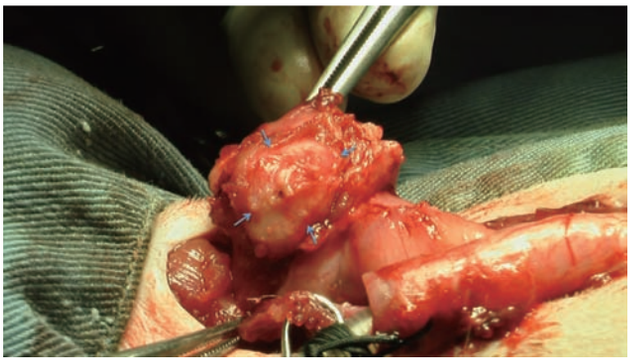

図3-7　症例3の術中所見。喉頭を舌骨と気管から切り離し吊り上げている。喉頭右外側に扁平な塊病変が認められた（矢印）

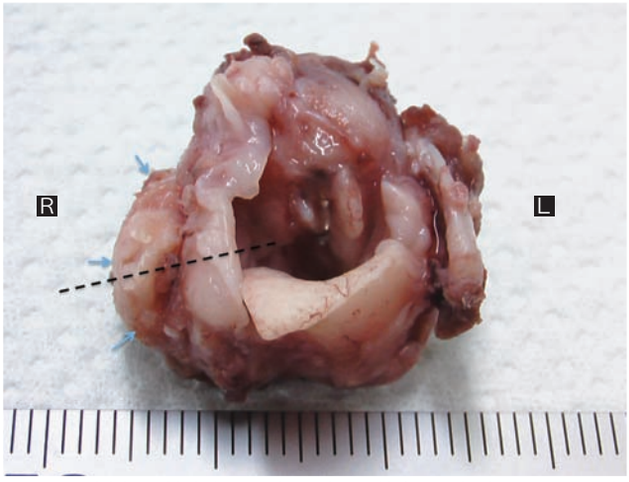

図3-8　症例3の摘出喉頭の肉眼所見。前方から観察している。右外側に扁平塊病変がみられ（矢印）、同側の喉頭に変形が著しい。破線は図3-9の病理組織標本の切り出し線を示す

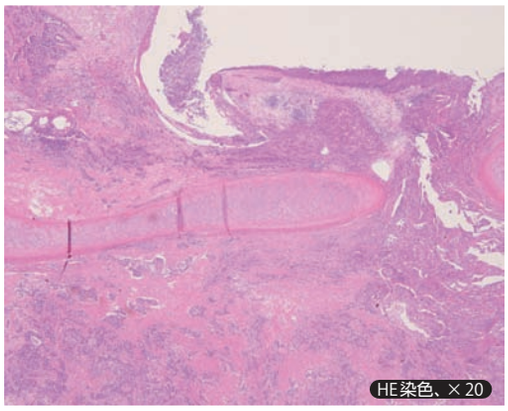

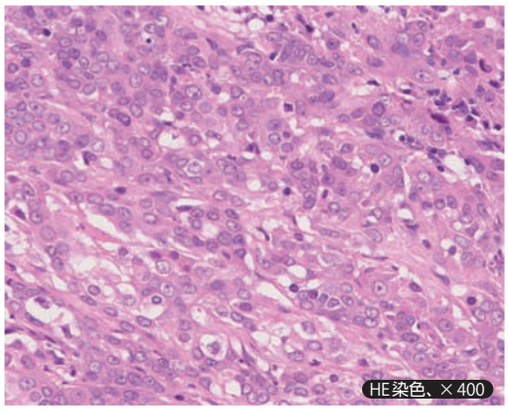

図3-9　症例3の摘出喉頭の病理組織所見。弱拡大にて右喉頭外側の扁平塊病変部を中心とし、軟骨より深部の周囲組織や右喉頭粘膜層に拡がるがん増生巣が形成されていた（左。図上が喉頭内腔側、下が喉頭外側面側）。喉頭右外側部病変の強拡像（右）にて核小体明瞭で大小不同な卵円形異型核と好酸性豊富な細胞質を有するがん細胞が不規則な小胞巣を形成して増生し、核分裂像が散見された

症例 4

シェットランド・シープ・ドッグ、雌、13歳齢

●**来院経緯**：2カ月前より嗄声、興奮時や運動時に喘鳴音がするとの主訴で前医受診。頭部X線にて喉頭領域に塊病変が疑われ、精査加療のため呼吸器科紹介受診となった。

●**初診時**：体重13.94kg、体温38.3℃、心拍数97/分。1年前に直腸癌切除術実施。問診にて、安静時や睡眠時には喘鳴は生じないとのことであった。身体検査にて、嗄声を伴って持続性パンティングが認められた。咽喉頭の聴診にて吸気時に250Hzの弱いストライダーがパンティングに伴って確認された。血液ガスはpHa 7.45、$Paco_2$ 32mmHg、Pao_2 91mmHg、$AaDo_2$ 22mmHgと異常なく、頭部X線検査では喉頭に軟部組織濃度の塊陰影が認められた（図4-1、2）。喉頭麻痺、炎症性喉頭疾患、または喉頭腫瘍が疑われた。

●**診断**：確定診断のため、気管切開と気管支鏡による喉頭観察を行うことになった。経口的気管内挿管は問題なく実施された。右声帯ひだよりカリフラワー状の弾力ある塊病変あり、声門裂腹側を閉塞していた（図4-3）。この塊病変は喉頭内に強く固着し遊動性はみられなかった。ラリンクス鉗子を用い直視下に生検を行った。検査後、呼吸困難は認められなかった。病理組織診断は扁平上皮癌であった（図4-4）。

●**治療および経過**：飼い主は積極療法を望まず、緩和的腫瘍減量を希望した。第15病日、気管切開および喉頭腫瘍の部分切除を行った。まず、軟性気管支鏡下に高周波スネア切除でできるだけ切除し、その後、針電極を装着した電気メス、ラリンクス鉗子、ジャクソン鉗子などを用いてできるだけ切除し、最後に凝固止血目的でアルゴンプラズマ凝固を直視下に硬性プローブおよび気管支鏡下に軟性プローブをそれぞれ用いて行い、気管切開チューブを留置して処置を終えた（図4-5）。36時間後、気管切開チューブを抜去できた。長く歩いても喘鳴音はほとんど聞こえなくなり活動性が改善した。かかりつけ医にて化学療法を開始した。

第41病日、再びストライダーが生じるようになり再度気管切開下に喉頭腫瘍の減量術を行った。術後4日目で気管切開チューブを抜去した。再びストライダーは消失し活動性が改善した。しかし、2～3週間が経過したころから散歩時にストライダーが現れるようになり、歩く距離が次第に短くなり、第69病日に自宅で呼吸困難となり死亡した。

図4-1　症例4の初診時頭部X線画像。喉頭腹側に軟部組織濃度の塊病変がみられる

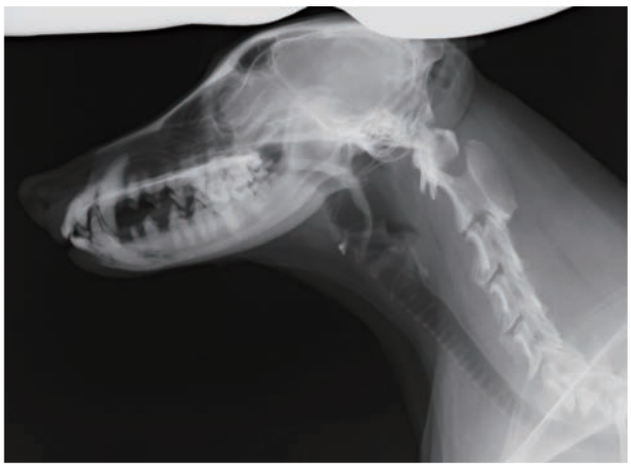

図4-2　正常同犬種の頭部X線画像。喉頭の透過性に注目

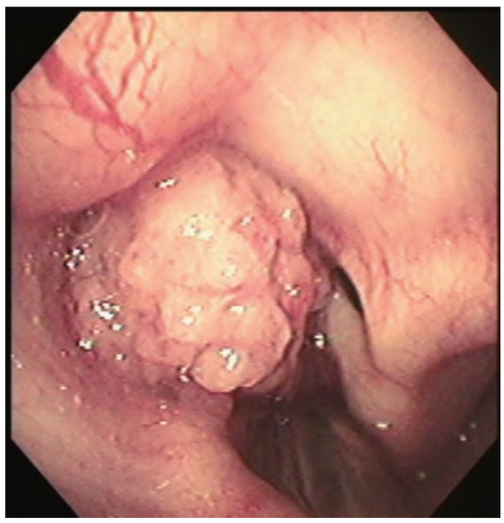

図4-3　症例4の喉頭内視鏡所見。右声帯ひだよりカリフラワー状の固く弾力ある塊病変があり、声門裂腹側を閉塞していた

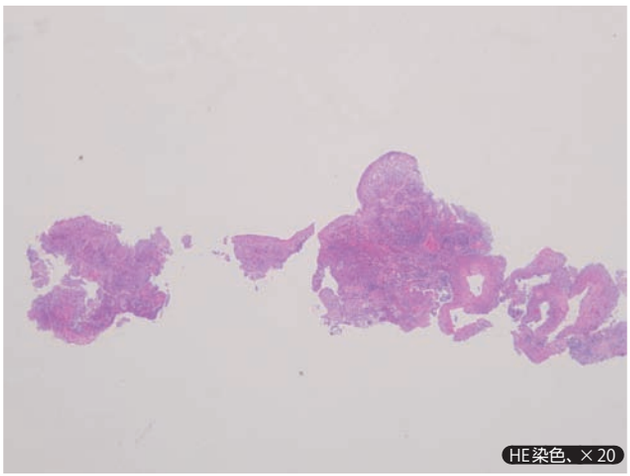

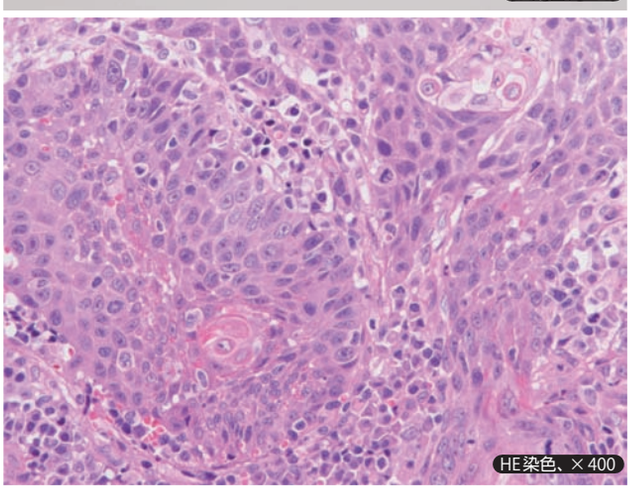

図4-4　症例4の喉頭塊病変の病理組織所見。弱拡像にて二次的な炎症による好中球浸潤が検索した組織片全体に及んでいた（上）。強拡像にて核小体明瞭で大小不同な卵円形異型核と好酸性豊富な細胞質を有するがん細胞が不規則な小胞巣を形成して増生し、核分裂像が散見された（下）。角化傾向がわずかにみられる低分化型の扁平上皮癌と診断された

図4-5　症例4の第15病日の喉頭腫瘍減量術後の内視鏡所見

症例 5

雑種猫、雌、17歳齢

●**来院経緯**：2週間前より次第に進行する呼吸困難と食欲低下を主訴に前医受診。吸気努力、頭部X線検査にて喉頭にマス陰影、消化管内ガスの重度貯留がみられた。腹部マッサージにて消化管ガスが減少しやや呼吸困難が緩和されたが、1週間後に呼吸症状が再発し、呼吸器科紹介受診となった。

●**初診時**：体重2.10kg、体温35.6℃、心拍数140/分、呼吸数16/分。問診にて、6カ月前より嗄声、3週間前より持続性ストライダー、1週間前より努力性呼吸悪化し、食欲が低下してきていることを確認した。現在、ほとんど動かないとのことだった。身体検査にて、持続性ストライダーと著明な皮膚脱水と股動脈圧低下が認められた。咽喉頭の聴診で吸気時に高音調（＞300Hz）で持続性の気道狭窄音が認められた（図5-1）。CBCおよび血液化学検査にてBUN＞140mg/dL、Cre 2.9mg/dL、TP 10.2g/dLと増加、血液ガスにてpHa 7.25、$Paco_2$ 52mmHg、Pao_2 87mmHg、$AaDo_2$ 2mmHgと呼吸性アシドーシス、頭部X線検査にて喉頭内に腹側に基部を有する呼吸遊動性ない半円形の軟部組織陰影のマス陰影があり、呼吸に伴い口咽頭および口腔にガスが滞留し、吸気時大きく喉頭が尾側に後退し口咽頭が拡張した（図5-2、3）。喉頭麻痺、炎症性喉頭疾患、または喉頭腫瘍などが疑われた。

●**診断および治療経過**：重度な肺胞低換気が生じているが、腎不全のため十分に代謝性代償が行われずに重度な酸血症となっていた。ICUにて安静管理とし、まず脱水と酸塩基補正を2日間かけて行い、BUN 59.5mg/dL、Cre 1.5mg/dL、TP 7.7g/dLと改善したところで、第3病日に、確定診断および緊急処置のため内視鏡による喉頭観察、気管切開および胃瘻チューブ設置を行った（図5-4）。経口的気管内挿管は問題なく実施された。声門裂腹側領域に左声帯ひだ領域から淡赤～白色の多発結節病変が認められ、柔軟な部分と比較的固く脆い部分があった（図5-5）。ラリンクス鉗子などの硬性器具で部分切除し、出血に対しては吸引とボスミンを浸漬した綿棒を圧迫して管理した。術後、表面の結節病変はほとんど切除された（図5-6）。組織の一部を病理組織検査に供した結果、扁平上皮癌と診断された（図5-7）。

術後、上気道閉塞症状は改善したが、散瞳、頭部下垂、体温低下、起立不能、全身性浮腫などの通常の気管切開後には認められない症状が生じた。血液検査にて、貧血（PCV 19%）、血小板数減少（8.6×10^4）、低アルブミン血症（1.4g/dL）、TP減少（4.0g/dL）を示し、ネフローゼ症候群と判断し、輸液量の厳密管理を開始した。しかし、術後6日目の第9病日には非心原性肺水腫を示しICU管理では呼吸が安定せず、気管内挿管下に陽圧呼吸管理が必要となった。輸液管理も含め54時間の人工呼吸管理を行ったが離脱できず、第11病日に飼い主の希望により安楽死となった。

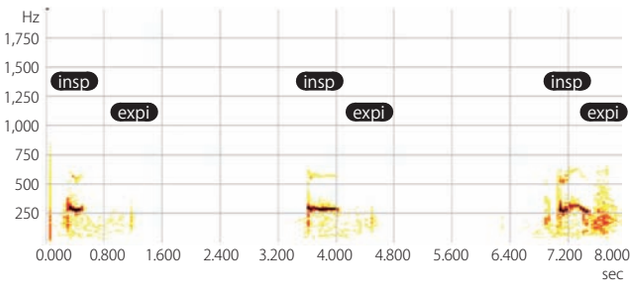

図5-1　症例5の咽喉頭の聴診所見。安静呼吸にて、吸気時に高音調（＞300Hz）で持続性の気道狭窄音が認められた

図5-2　症例5の頭部X線写真。喉頭内に腹側に基部を有する呼吸遊動性のない半円形の軟部組織陰影のマス陰影があり、吸気時大きく喉頭が尾側に後退し、口咽頭が拡張した

図5-3　図5-2と同じく呼気時所見。呼吸に伴い口咽頭および口腔にガスが滞留していた

図5-4　症例5の気管切開チューブ留置後の頭部X線所見。気管径が小さいためシングル・ルーメンチューブを使用した

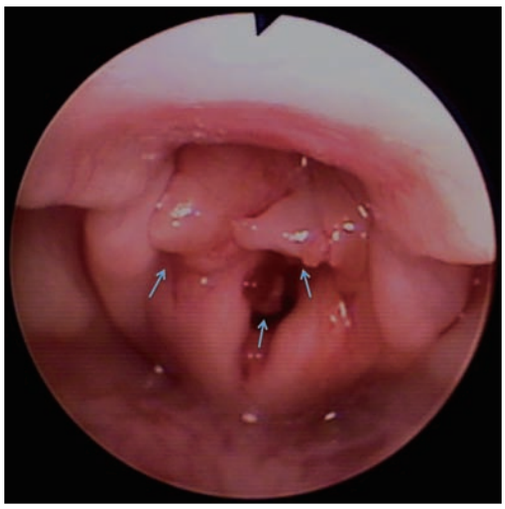

図5-5　症例5の喉頭の内視鏡所見。声門裂腹側領域に左声帯ひだ領域から淡赤～白色の多発結節病変が認められた

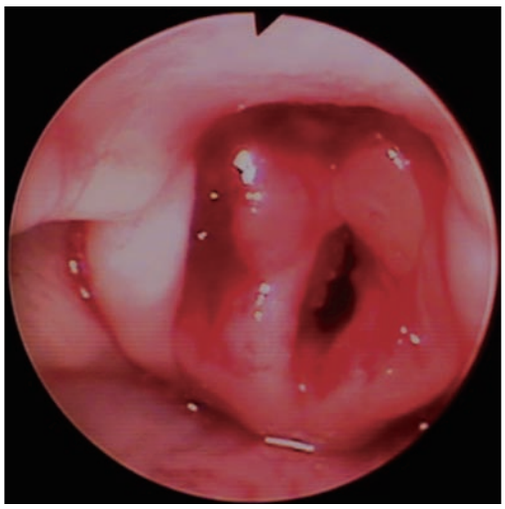

図5-6　同じく喉頭の術後内視鏡所見。声門裂腹側部の結節病変を切除した

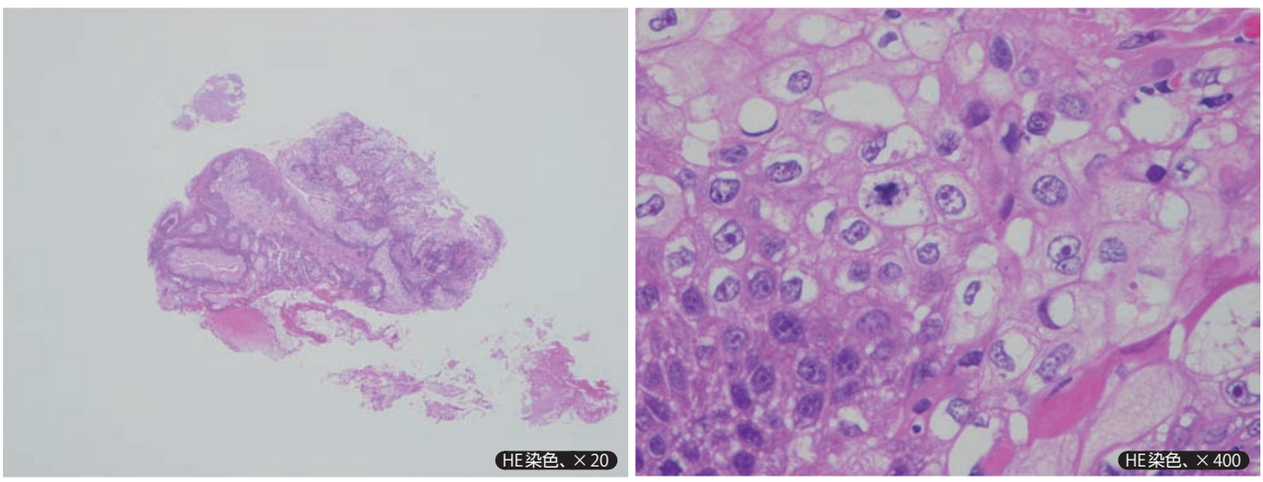

図5-7　症例5の喉頭塊病変の病理組織所見。核小体明瞭な大型円形異型核と好酸性で豊富な細胞質を有するがん細胞は、不規則な胞巣状配列や層状配列で密に増生し、核分裂像が散見された。角化傾向はみられたが、角化巣の形成は認められない低分化型の扁平上皮癌と診断された

考察

獣医学での限られた情報からは、犬、猫の喉頭腫瘍の多くは悪性であり扁平上皮癌がもっとも多いとされる[1-4]。3年間の当院呼吸器科で経験した喉頭腫瘍でも5例中4例が扁平上皮癌であった。また、5例中4例が猫であった。猫の症例1や症例2では初診時の時点で気管内挿管が困難なほど症状が進展していた。一方、犬の症例4では声門裂の完全閉塞に至る前に受診していた。猫は日常生活のなかで声を使用する機会が犬に比べて少ないために、閉塞性喉頭疾患の発見が遅れ、重症化してから来院する傾向があると考えられる。猫の喉頭や気管内マス病変を示した27例の研究では、平均生存期間はわずか5日間にすぎなかったと報告されている[5]。

症例1では、前医での高濃度酸素投与と抗けいれん薬の投与で意識障害とチアノーゼが生じた。慢性高炭酸ガス血症ではこの2つの処置は危険であり、ともにCO_2ナルコーシスが生じ急激に意識障害や呼吸困難が生じる。上気道閉塞と判断したら、鎮静処置は気管切開を予定したうえで行うべきであった。また、咽頭皮膚瘻形成が喉頭全摘術後2カ月以上も経過してから生じた。本来ならば、この合併症は欠損した咽頭粘膜の癒合不全により術後早期に生じる。悪性腫瘍が喉頭背側中心にみられたため、喉頭咽頭にもわずかに浸潤があったのかも知れない。咽頭粘膜の正確な縫合とともに、喉頭腫瘍の咽頭粘膜への浸潤も術中に考慮する必要がある。

症例2では、喉頭全摘術後も経口摂食が可能となり、退院後1週間まで全く問題なく経過した。しかし、その1週間後急性呼吸不全で死亡した。猫に関しては、本来永久気管切開術後の生存期間が犬に比べ非常に短い[6]［平均42日間（n＝5）[7]、中央値20.5日間（n＝21）］[8]。猫では大量の喀痰が産生され、それが気管瘻を閉塞しやすいと述べられている[7,8]。とくに咽喉頭の分泌物が気管瘻を閉塞すると考えられているが[8]、喉頭全摘では喉頭との交通はない。入院管理中は、温度25℃、湿度70%を常に維持し、気管瘻の管理を行った。在宅中もできるだけ湿度管理を徹底するよう指示したが、室内湿度管理はほとんど不可能で、ときどき外出さえもしていたとのことであった。在宅ネブライザーは1日2回行っていた。猫は、乾燥した空気の直接吸入や経鼻経口をバイパスした外気吸入には、喀痰が増量したり、粘稠化したりし、瘻孔の閉塞や末梢気道閉塞を起こしやすいとも考えられる。猫で喉頭全摘術を行う場合、在宅看護で1日頻回の瘻孔清拭と環境管理指導を徹底する必要があるかも知れない。

症例3では、喉頭外に起原を有する扁平上皮癌が喉頭内に浸潤し、閉塞性喉頭疾患を発症した。内視鏡所見は、喉頭内外から前方に突出する複数の結節病変として観察された。術中に発見された喉頭外の塊病変が咽頭粘膜と喉頭の分離を困難にし、喉頭切離後の咽頭粘膜の欠損孔が拡大した。結果として術後早期に咽頭皮膚瘻形成を起こした。術前には頸部エコーやCT/MRIで喉頭の局部の観察が必要とも思われる。または、喉頭塊病変が多発結節病変として確認された場合、今回のように喉頭外からの浸潤の可能性を考慮し、喉頭全摘から永久気管切開術に術式を変更したほうが安全かも知れない。

症例4は、シェットランド・シープ・ドッグの扁平上皮癌であった。海外の文献では犬の喉頭腫瘍には種差による発症傾向がみられないとされているが、本邦での犬の喉頭腫瘍の報告の3例ともシェットランド・シープ・ドッグで扁平上皮癌であった[9,10]。高齢のシェットランド・シープ・ドッグの嗄声やストライダーに関しては喉頭腫瘍も類症鑑別に入れておく必要があるだろう。

症例5は、症例3のように多発性に喉頭塊病変がみられた。高齢でもあり、侵襲の高い喉頭全摘は避け、緩和的腫瘍減量が選択された。その意味では今までの経験が生かされた。しかし、予期せず術後ネフローゼ症候群が生じ、さらに非心原性肺水腫が起きた。喉頭腫瘍と腎疾患との関連は知られておらず、この症例に特有の問題と考えられた。腎疾患が呼吸器疾患に合併すると、酸塩基平衡障害が重篤になる。麻酔管理の前には酸塩基平衡障害の補正をできるかぎり優先してから行う必要がある。

おわりに

現段階では、リンパ腫を除く悪性喉頭腫瘍において診断後の生存期間やQOLは十分満足できる結果は得られていない。しかし、喉頭の塊病変でも、同様の上気道閉塞症状を示す肉芽腫性喉頭炎や喉頭嚢胞などの良性疾患は適切な処置を施せば予後良好である。内視鏡による喉頭観察と生検実施には十分に価値がある。悪性喉頭腫瘍は獣医療において未だ挑戦的疾患といえるが、外科療法に加え、放射線療法、化学療法、温熱療法などの今後の進歩によって治療成果が改善されることを願っている。

相模が丘動物病院　呼吸器科
www.sagamigaoka-ac.com

当院は呼吸器科のみの専門診療を行っています。呼吸器疾患の症例紹介を受付けております。詳細は、当院ホームページをご覧ください。昨年12月より「基礎から学ぶ犬猫の呼吸器セミナー（テルコム㈱協賛）」を、東京・ＪＲ水道橋駅近くの会場にて開催しております。当院ホームページ「基礎から学ぶ犬猫の呼吸器セミナー」よりセミナー参加予約を受付けております。

参考文献：

1) Wheeldon E.B., Suter P.F., Jenkins T.：Neoplasia of the larynx in the dog, J Am Vet Med Assoc, 180：642-647, 1982.
2) Dungworth D.L., Hauser B., Hahn F.F., et al.：WHO Histological Classification of Tumors of the Respiratory System of Domestic Animals, AFIP；1999.
3) Carlisle C.H., Biery D.N., Thrall D.E.：Tracheal and laryngeal tumors in the dog and cat：Literature review and additional 13 patients, Veterinary Radiol；32：229-235, 1991.
4) Saik J.E., Toll S.L., Diters R.W., et al.：Canine and feline laryngeal neoplasia：A 10-year survey, J Am Anim Hosp Assoc, 22：359-365, 1986.
5) Jakubiak M.J., Siedlecki C.T., Zenger E., et al.：Laryngeal, laryngotracheal, and tracheal masses in cats：27 cases（1998-2003), J Am Anim Hosp Assoc, 41：310-316, 2005.
6) 城下幸仁：【上部気道の外科】気管切開術 , SURGEON, 16：66-84, 2012.
7) Guenther-Yenke C.L., Rozanski E.A.：Tracheostomy in cats：23 cases（1998-2006), J Feline Med Surg, 9：451-457, 2007.
8) Stepnik M.W., Mehl M.L., Hardie E.M., et al.：Outcome of permanent tracheostomy for treatment of upper airway obstruction in cats：21 cases（1990-2007), J Am Vet Med Assoc, 234：638-643, 2009.
9) 村上章，森崇，星野有希ほか：喉頭および眼窩に発生した腺扁平上皮癌の犬の 2 例，日本獣医師会雑誌 , 63：292-294, 2010.
10) 山下傑夫，久保明，那須野豊彦ほか：喉頭全切除術ならびに永久気管開口術を行った喉頭扁平上皮癌のシェトランド・シープドッグの 2 例，日本獣医師会雑誌 , 63：878-881, 2010.