■自宅でもできるネブライザー療法

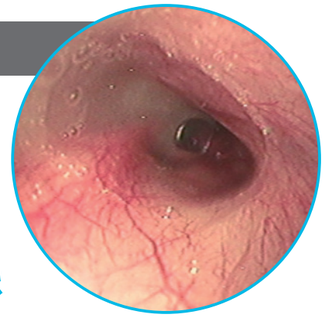

# ミニチュア・ダックスフンドの慢性特発性鼻炎に対し在宅ネブライザー療法で管理に成功した１例

Text 城下幸仁

## 症例

症例は室内飼育のミニチュア・ダックスフンド、去勢雄、９歳齢、体重 4.84 kg（BCS３）。ワクチン接種およびフィラリア・ノミ・ダニの定期予防は実施しており、同居動物はなく、基礎疾患に僧帽弁逆流（心雑音３/６）があります。

1.5カ月前から、粘稠な片側性鼻汁、いびき様呼吸音、咳が認められるようになり、他院にて抗菌薬およびステロイドにて加療したものの改善せず、当院呼吸器科に紹介受診しました。

## 問診

- 鼻汁が認められるようになった契機は不明
- 発症以来、ほぼ常に鼻が詰まってズーズーいっており、鼻汁は外鼻孔から少し出たところを手で引き出すといくらでも引き出てくるとのこと。また、くしゃみをすると、鼻汁が大量に出てくることもある
- 鼻汁をするような仕草が多く、そのあとそれがのどに絡んだような咳になることがある
- 鼻汁の色調は白色から黄緑色を呈している
- 鼻出血（－）
- 夜間の熟睡は可能であり、いびき（－）
- 拾い食いの可能性はあるが散歩コースに草などが生えているところは少ない
- 元気および食欲はある

## 診察時の所見

### 身体検査

- 体温39.6℃、心拍数108回/分、呼吸数28回/分
- 診察中いびき様呼吸音（stertor）は継続して認められ、舌舐めずりが多い
- カフテスト（－）
- 胸部タッピングでも咳誘発なし
- 肺野聴診にて呼吸音増強、副雑音なし
- 咽喉頭聴診にて吸気時に弱い高音狭窄音あり
- 閉口呼吸時に胸式努力あり
- 上顎歯列に歯石の軽度付着はあるが、触診にて痛みや腫脹は認められなかった

### 血液検査

**CBCおよび血液生化学検査所見、CRP測定**　白血球数増加（WBC 18,000/mm³）、CRP 0.15mg/dL

**血液凝固系検査**　凝固時間正常（PT 8.9秒、APTT 13秒）

**動脈血ガス分析**　動脈血酸素分圧正常（91mmHg）、軽度の $AaDo_2$開大（28mmHg）。過換気あり（$Paco_2$ 26mmHg）。

### 画像検査

**頭部および胸部Ｘ線検査**　肺門部を中心にびまん性多発粒状影あり（**図１**）、頭部Ｘ線ラテラル像（**図２**）にて前頭洞透過性がやや低下、歯根周囲吸収像なし。

**ビデオ透視検査**　明らかな動的頸部気管虚脱あり。

## 暫定診断

**慢性特発性鼻炎、肺胞微石症（特発性の肺実質石灰沈着）**

**鑑別疾患**

鼻腔内異物、細菌性鼻炎、鼻アスペルギルス症、鼻腔内腫瘍、好酸球性鼻炎、気管支肺炎、びまん性肺腫瘍

**飼い主への説明**

鼻汁が４週間以上続くことは何らかの原因があると考えられます。十分に検査に耐えられる肺機能を確認しましたので、上記の疾患鑑別のため、気管支鏡検査、後部および前部鼻鏡検査を行うことを勧めました。

## 気管支鏡検査

### 肉眼所見（図３）

喉頭の発赤（**図３a**）が認められた。また、気管膜性壁の伸張、右中葉気管支内（RB２）に白色粘稠な粘液の貯留（**図３b、c**）がみられた。

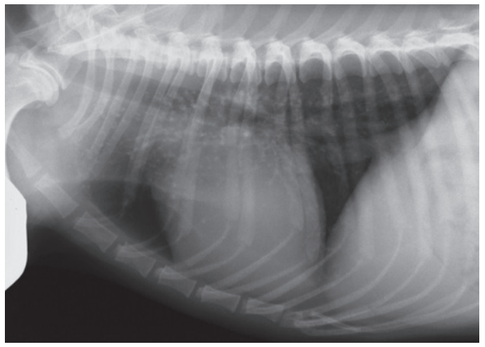

**図１　胸部Ｘ線検査所見**
びまん性多発粒状影がみられた。

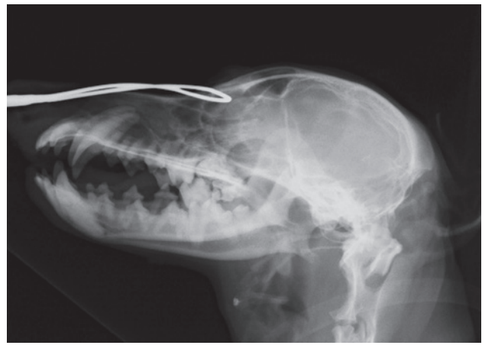

**図２　頭部Ｘ線検査所見**
鼻咽頭内にマス陰影は認められず、前頭洞の透過性はやや減弱していた。

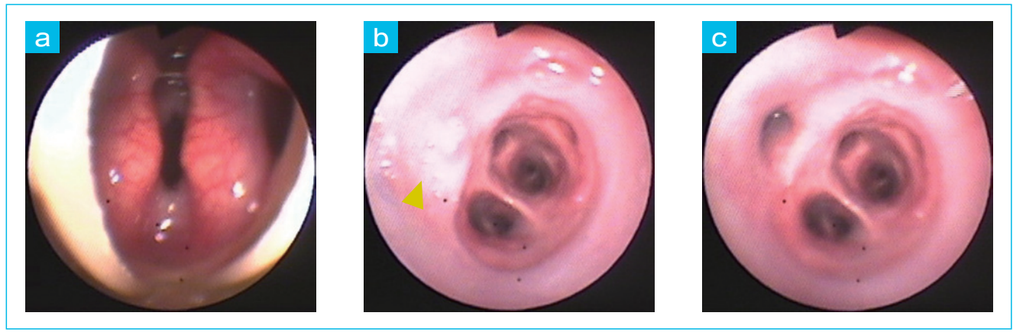


**図３　気管支鏡検査所見**
a：喉頭の発赤がみられた。
b：右中葉気管支内に白色粘液が貯留していた（▶）。
c：bの粘液を吸引後、右中葉気管支入口部が開存したところ。

### 気管支肺胞洗浄（BALF）の解析（図４）

RB２に生理食塩水10mLを３回注入し、回収した。注入液の回収率は57％であった。

細菌（－）、総細胞数1,008/mm³で著しく増加（正常は約100～200/mm³）していた。検出された細胞は、マクロファージの比率が52.25％と減少していたが多くは活性化し、その代わり好中球の比率が45.8％と増加し、慢性活動性炎症パターンを示した（**図４**）。腫瘍細胞は認められなかった。

## 後部鼻鏡検査（図５）

右後鼻孔が粘稠鼻汁で閉塞が確認されたため（**図５a**）、吸引を繰り返して除去した（**図５b**）。異物も塊病変もなく、粘膜の発赤のみが認められた。

## 前部鼻鏡検査所見

左鼻腔内の腹鼻甲介後部で粘稠鼻汁の蓄積あり、ブラシ擦過細胞診でリンパ球や好酸球はみられなかった（**図６**）。異物も認められなかった。また、同ブラシ検体にて細菌・真菌は検出されなかった。

左右鼻腔とも後鼻孔部粘膜にわずかに褪色があるのみ（**図７**）だった。褪色が認められた部位の粘膜生検を行ったところ上皮細胞は不規則な増生を示す過形成を示し、間質には毛細血管が豊富で軽度の炎症細胞浸潤がみられた（**図８**）。

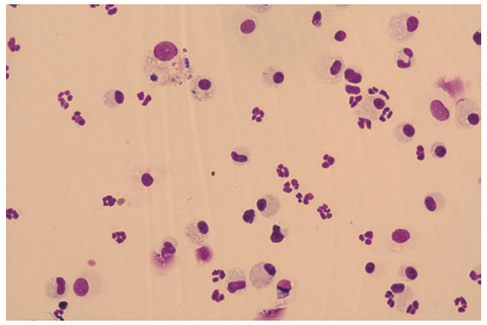

**図４　気管支肺胞洗浄液の細胞診所見**
腫瘍細胞（－）、細菌（－）、好中球の増加がみられた（慢性活動性炎症パターン）。
慢性活動性炎症パターンは鼻汁との関連が示唆された。

## 確定診断

**慢性特発性鼻炎、肺胞微石症**

### 飼い主への説明

慢性特発性鼻炎には現在のところ、確立された有効な薬剤治療法がありません。粘稠な鼻汁の蓄積が問題となっているので、それを柔軟にして鼻の通りをよくするために、在宅でネブライザー療法を続けてみましょう。しかし、慢性特発性鼻炎の治療は終生継続する可能性もありますので、薬剤の適宜減量などを試みていきたいと考えています。

また、ネブライザーの衛生管理を怠ると逆にネブライザーそのものが汚染源になることがあるので十分に注意してください。

さらに、肺胞微石症は一般に呼吸症状が現れることはないので治療の必要はありませんが、念のため年に２回程度の胸部Ｘ線検査にて進行していないか確認してください。

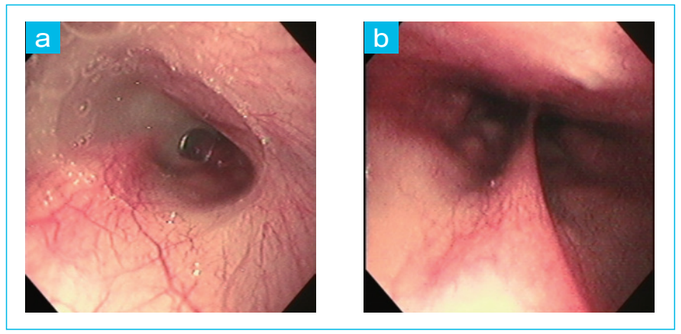


**図５　後部鼻鏡検査所見**
a：右後鼻孔が粘稠鼻汁で閉塞していた。
b：aの鼻汁を吸引後の所見。後鼻孔は開存したが、粘膜は発赤していた。

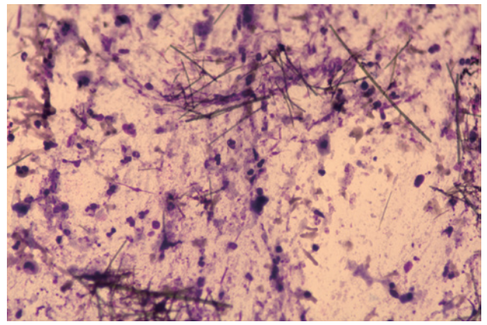

**図６　前部鼻鏡検査でのブラシ擦過細胞診**
剥離上皮細胞や変性好中球主体で、多量のリンパ球浸潤や好酸球浸潤はみられなかった。

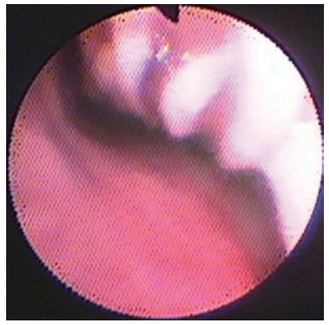

**図７　前部鼻鏡検査所見**
後鼻孔部粘膜にわずかに褪色が認められた。

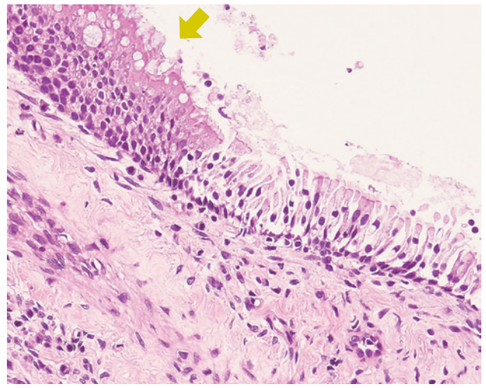

**図８　図７の病変部鼻腔粘膜生検（病理組織学検査所見）**
上皮細胞は不規則な増生を示す過形成を示し（➡）、粘液繊毛系障害が示唆された。間質は毛細血管が豊富で、軽度の炎症細胞浸潤が認められた。

## 治療

鼻汁の柔軟化と二次感染防止を目的とし、在宅でネブライザー療法を１日２回で継続することを試みた。

### 使用した薬剤

| | |
|---|---|
| 生理食塩水 | 20mL |
| ゲンタマイシン | 25mg |
| ビソルボン®吸入液0.2%<br>（日本ベーリンガーインゲルハイム株式会社） | 0.5mL |

## 治療経過

治療開始２カ月後には鼻汁と咳がほぼ消失した。３カ月後に飼い主から電話にて容態を確認したところ、０；悪化、１；不変、２；やや改善、３；改善の４段階で、『３の改善』と評価され、十分に満足されていた。また、ネブライザー療法およびネブライザー（機器）の管理自体は、とくに負担に感じられず、この方法で鼻汁や咳の消失が維持できるのなら回数を減らさなくてもよいとのことであった。

## まとめ

慢性特発性鼻炎では鼻腔上皮細胞の線毛の破壊や気道上皮の扁平上皮化成が起こり、粘液繊毛系が崩壊し鼻汁の蓄積が起こります[1)]。蓄積した鼻汁は粘稠化し狭い後鼻孔を閉塞し、いびき様呼吸音（stertor）や逆くしゃみが生じます。また、粘稠な鼻汁が喉頭に引っ掛かれば「後鼻漏」による咳が生じます。慢性特発性鼻炎で、鼻粘膜に強いリンパ球浸潤を確認すれば、リンパ形質細胞性鼻炎と診断でき、症例によってはステロイドや免疫抑制剤投与による管理が可能かもしれません。しかし、細胞浸潤が少ない慢性炎症のみを示す場合は、対症療法を行わざるを得ません。在宅ネブライザー療法は、治療期間、頻度、薬剤の内容と投与量など検討の余地はありますが、難治性慢性鼻炎の１つの管理法とすることができるかもしれません。

### 参考文献

1）Lesley G. King, “犬と猫の呼吸器疾患”, 多川政弘, 局博一監訳, 東京, インターズー, 2007, p.365.